

Алматы (7273)495-231
Ангарск (3955)60-70-56
Архангельск (8182)63-90-72
Астрахань (8512)99-46-04
Барнаул (3852)73-04-60
Белгород (4722)40-23-64
Благовещенск (4162)22-76-07
Брянск (4832)59-03-52
Владивосток (423)249-28-31
Владикавказ (8672)28-90-48
Владимир (4922)49-43-18
Волгоград (844)278-03-48
Вологда (8172)26-41-59
Воронеж (473)204-51-73
Екатеринбург (343)384-55-89

Иваново (4932)77-34-06
Ижевск (3412)26-03-58
Иркутск (395)279-98-46
Казань (843)206-01-48
Калининград (4012)72-03-81
Калуга (4842)92-23-67
Кемерово (3842)65-04-62
Киров (8332)68-02-04
Коломна (4966)23-41-49
Кострома (4942)77-07-48
Краснодар (861)203-40-90
Красноярск (391)204-63-61
Курск (4712)77-13-04
Курган (3522)50-90-47
Липецк (4742)52-20-81

Россия +7(495)268-04-70

Магнитогорск (3519)55-03-13
Москва (495)268-04-70
Мурманск (8152)59-64-93
Набережные Челны (8552)20-53-41
Нижний Новгород (831)429-08-12
Новокузнецк (3843)20-46-81
Новыйбурск (3496)41-32-12
Новосибирск (383)227-86-73
Омск (3812)21-46-40
Орел (4862)44-53-42
Оренбург (3532)37-68-04
Пенза (8412)22-31-16
Петрозаводск (8142)55-98-37
Псков (8112)59-10-37
Пермь (342)205-81-47

Казахстан +7(7172)727-132

Ростов-на-Дону (863)308-18-15
Рязань (4912)46-61-64
Самара (846)206-03-16
Санкт-Петербург (812)309-46-40
Саратов (845)249-38-78
Севастополь (8692)22-31-93
Саранск (8342)22-96-24
Симферополь (3652)67-13-56
Смоленск (4812)29-41-54
Сочи (862)225-72-31
Ставрополь (8652)20-65-13
Сургут (3462)77-98-35
Сыктывкар (8212)25-95-17
Тамбов (4752)50-40-97
Тверь (4822)63-31-35

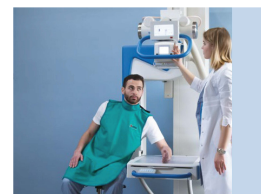Киргизия +996(312)96-26-47

Тольятти (8482)63-91-07
Томск (3822)98-41-53
Тула (4872)33-79-87
Тюмень (3452)66-21-18
Ульяновск (8422)24-23-59
Улан-Удэ (3012)59-97-51
Уфа (347)229-48-12
Хабаровск (4212)92-98-04
Чебоксары (8352)28-53-07
Челябинск (351)202-03-61
Череповец (8202)49-02-64
Чита (3022)38-34-83
Якутск (4112)23-90-97
Ярославль (4852)69-52-93

<https://amico.nt-rt.ru> || aoj@nt-rt.ru

ГРАФИКС-Ц

ЦИФРОВОЙ
РЕНТГЕНОГРАФИЧЕСКИЙ
АППАРАТ



РУКОВОДСТВО ПО ПОЗИЦИОНИРОВАНИЮ

 **АМИКО**
рентгентехника

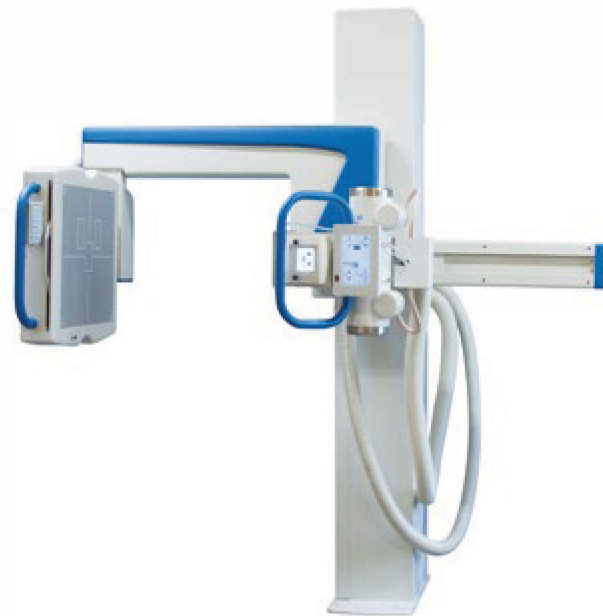
ЛУЧШЕЕ РЕШЕНИЕ ДЛЯ ЦИФРОВОЙ РЕНТГЕНОГРАФИИ

Цифровой рентгеновский диагностический аппарат ГРАФИКС-Ц предназначен для проведения всех видов рентгенографических исследований, применяемых в общей диагностике и травматологии.

Высокоэффективный аппарат с гибкой системой позиционирования. Легкое перемещение штанги с излучателем и приемником изображения облегчает проведение исследований под любыми углами к телу пациента. Конструкция штатива позволяет проводить исследования пациентов в латеропозиции.

Моторизованные движения штатива управляются с сенсорного пульта, расположенного на излучателе. Кроме того, управление движениями штатива возможно и с кнопочных пультов — дистанционного и пульта, расположенного на приемнике изображения, при нажатии соответствующих кнопок штанга автоматически занимает горизонтальное или вертикальное положение.

Сбалансированная конструкция штатива с уникальной механикой позволяет без усилий вручную изменять фокусное расстояние и положение поворотной штанги, осуществлять быстрое и точное позиционирование. Точно. Быстро. Легко.



ОГЛАВЛЕНИЕ

ЧЕРЕП

Прямая передняя обзорная проекция.....	6
Боковая проекция	7
Носоподбородочная проекция	8

ПОЗВОНОЧНИК

Шейный отдел позвоночника в прямой задней проекции	9
Верхние шейные позвонки в прямой задней проекции через открытый рот	10
Шейный отдел позвоночника в боковой проекции ...	11
Шейный отдел позвоночника в боковой проекции с функциональными пробами	12
Грудной отдел позвоночника в прямой задней проекции (обзорный снимок).....	14
Грудной отдел позвоночника в боковой проекции (обзорный снимок).....	15
Пояснично-крестцовый отдел позвоночника в прямой задней проекции	16
Пояснично-крестцовый отдел позвоночника в боковой проекции.....	17
Пояснично-крестцовый отдел позвоночника в боковой проекции с функциональными пробами...	18
Крестцовый и копчиковый отделы позвоночника в прямой задней проекции	20

Крестцовый и копчиковый отделы позвоночника в боковой проекции	21
---	----

ГРУДНАЯ КЛЕТКА

Органы грудной клетки в прямой передней проекции в положении стоя.....	22
Органы грудной клетки в боковой проекции в положении стоя.....	23
Ребра в прямой передней проекции	24
Боковой снимок грудины.....	25

КОНЕЧНОСТИ

Акромиально-ключичный сустав	26
Ключица в прямой передней проекции	27
Лопатка в прямой задней проекции	28
Плечевой сустав в прямой задней проекции	29
Плечевой сустав в задней проекции в положении отведения	30
Локтевой сустав в прямой задней проекции.....	31
Локтевой сустав боковая проекция.....	32
Предплечье в прямой задней проекции.....	33
Предплечье в боковой проекции	34
Лучезапястный сустав в прямой ладонной проекции	35
Лучезапястный сустав в боковой ульнарной проекции.....	36
Кисть в прямой ладонной проекции	37

Кисть в боковой проекции	38
Кисть в косой ульнарной проекции.....	39
Пальцы кисти.....	40
Таз в прямой задней проекции.....	41
Тазобедренный сустав в прямой задней проекции ...	42
Тазобедренный сустав в аксиальной проекции (укладка по Лаунштейну)	43
Коленный сустав в переднезадней проекции	44
Коленный сустав в боковой проекции.....	45
Надколенник аксиальная проекция.....	46
Голень в прямой проекции	47
Голень в боковой проекции.....	48
Голеностопный сустав в прямой проекции.....	49
Голеностопный сустав в боковой проекции	50
Стопа в прямой подошвенной проекции.....	51
Стопа в боковой проекции	52
Фаланги пальцев стопы	53
Правая стопа под нагрузкой в боковой проекции.....	54
Левая стопа под нагрузкой в боковой проекции	55

БРЮШНАЯ ПОЛОСТЬ

Прямая проекция в положении пациента стоя.....	56
Латерография брюшной полости в положении пациента лежа на левом боку.....	57
Мочевыделительная система (обзорный снимок)	58

ЧЕРЕП

Прямая передняя обзорная проекция

Пациент стоит прямо, руки вытянуты вдоль туловища. Срединная сагиттальная плоскость головы перпендикулярна плоскости приемника. Подбородок прижат к передней поверхности шеи таким образом, чтобы плоскость физиологической горизонтали была перпендикулярна плоскости приемника. Пучок рентгеновского излучения направляют горизонтально через наружный затылочный выступ.

Критерии правильности укладки

Срединная линия делит череп пополам, симметричное расположение глазниц, равное расстояние верхушек сосцевидных отростков по отношению к контурам черепа.

Формат снимка

24 × 30

Оптимальное рекомендуемое напряжение

70–75 кВ

ЧЕРЕП

Боковая проекция

Пациент стоит боком к приемнику изображения. Руки вытянуты вдоль туловища. Срединная сагиттальная линия должна быть параллельна плоскости приемника, а плоскость физиологической горизонтали — перпендикулярна. Пучок излучения направляют горизонтально, соответственно проекции турецкого седла на кожу.

Критерии правильности укладки

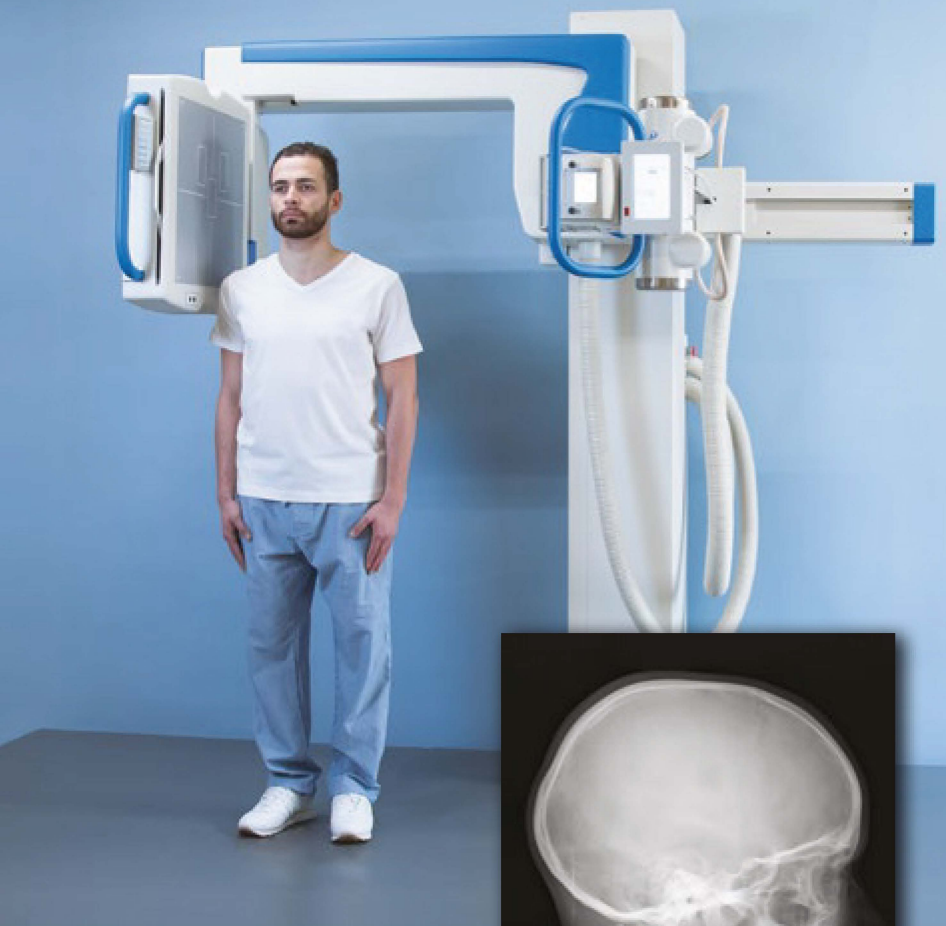В центре треугольной тени пирамид округлая зона просветления совмещенных наружных слуховых отверстий, четкие контуры турецкого седла.

Формат снимка

24 × 30

Оптимальное рекомендуемое напряжение

65–70 кВ



ЧЕРЕП

Носоподбородочная проекция

Пациент стоит лицом к приемнику изображения, руки вытянуты вдоль туловища. Срединная сагиттальная плоскость перпендикулярна плоскости приемника. Пациент прилежит к приемнику подбородком и кончиком носа.

Критерии правильности укладки

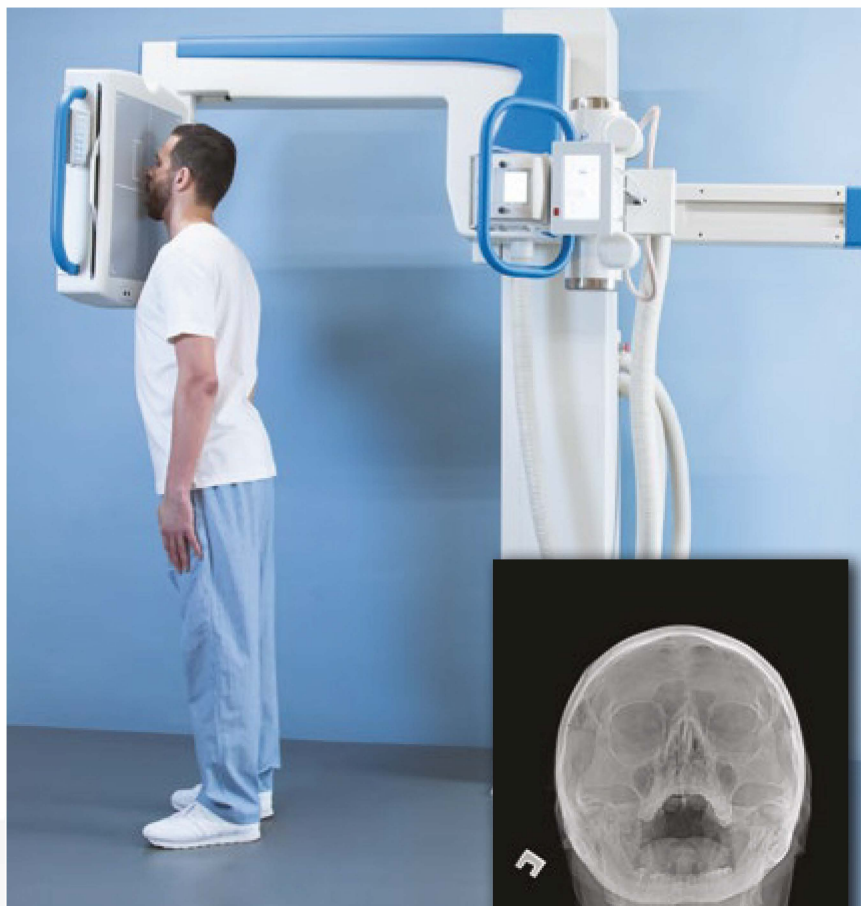Симметричность расположения костных структур, хорошая визуализация стенок придаточных пазух носа.

Формат снимка

24 × 30

Оптимальное рекомендуемое напряжение

75–80 кВ



ПОЗВОНОЧНИК

Шейный отдел позвоночника в прямой задней проекции

Пациент стоит, руки расположены вдоль туловища, голова несколько откинута назад. Срединная плоскость головы перпендикулярна плоскости приемника. Центральный пучок рентгеновского излучения направляется в краниальном направлении под углом 10–15° к вертикали (в зависимости от выраженности шейного лордоза) на середину расстояния между верхним краем рукоятки грудной и щитовидным хрящом.

Критерии правильности укладки

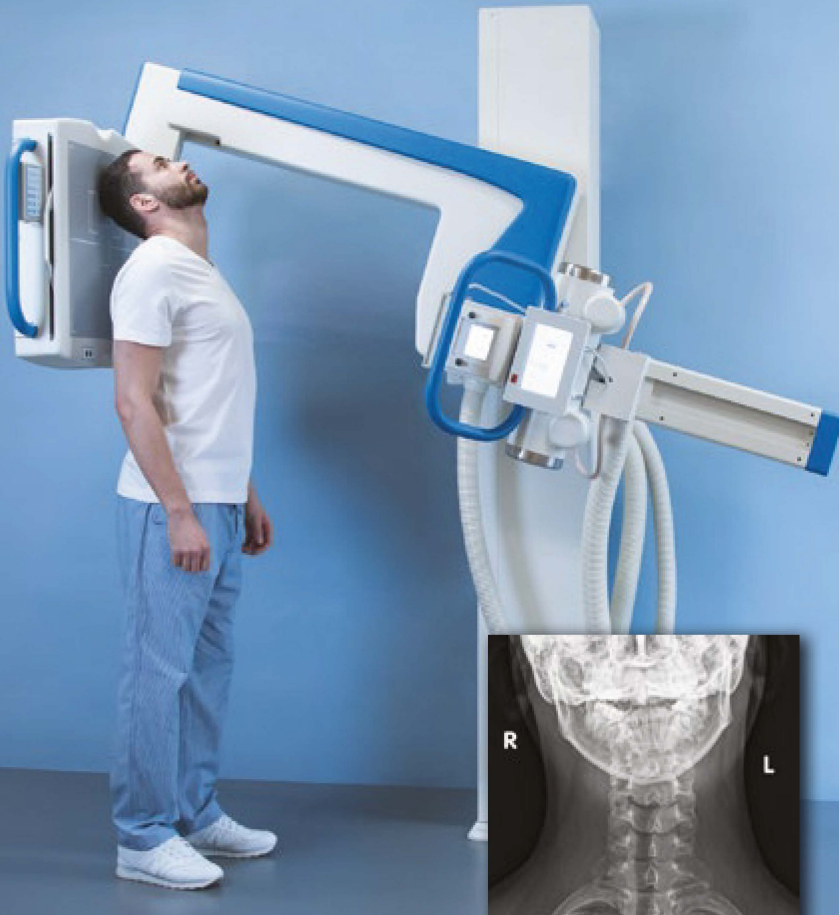Тела шейных и верхних грудных тел позвонков и межпозвонковых дисков изображаются отдельно, не накладываются друг на друга.

Формат снимка

18 × 24

Оптимальное рекомендуемое напряжение

63–67 кВ



ПОЗВОНОЧНИК

Верхние шейные позвонки в прямой задней проекции через открытый рот

Снимок предназначен для изучения I и II шейных позвонков. Пациент стоит, руки вытянуты вдоль туловища. Срединная сагиттальная плоскость головы перпендикулярна плоскости стола. Голова несколько запрокинута назад таким образом, чтобы плоскость, соединяющая нижний край резцов верхней челюсти и нижний край затылочной кости, располагалась перпендикулярно плоскости стола. Центральный пучок рентгеновского излучения направляют вертикально на нижний край верхних резцов.

Критерии правильности укладки

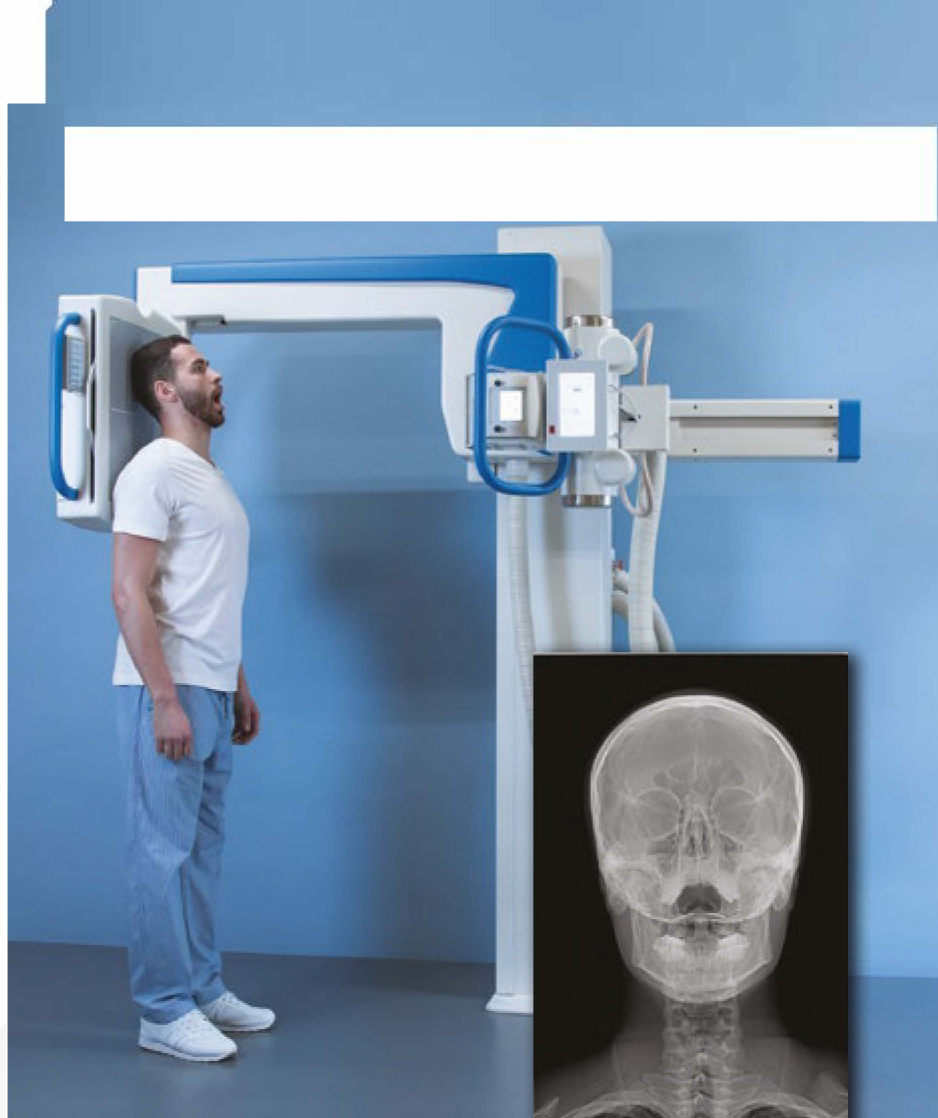Хорошо видны тела I и II шейных позвонков и суставные щели.

Формат снимка

18 × 24

Оптимальное рекомендуемое напряжение

63–67 кВ



ПОЗВОНОЧНИК

Шейный отдел позвоночника в боковой проекции

В положении стоя для большего оттягивания плеч книзу целесообразно дать в каждую руку пациента небольшой груз. В положении сидя пациент захватывает кистями сиденье стула и активно оттягивает плечи вниз. Срединную сагиттальную плоскость головы и тела устанавливают параллельно плоскости приемника. Центральный пучок рентгеновского излучения направляют в горизонтальной плоскости на середину вертикальной линии между верхушкой сосцевидного отростка и надключичной ямкой.

Критерии правильности укладки

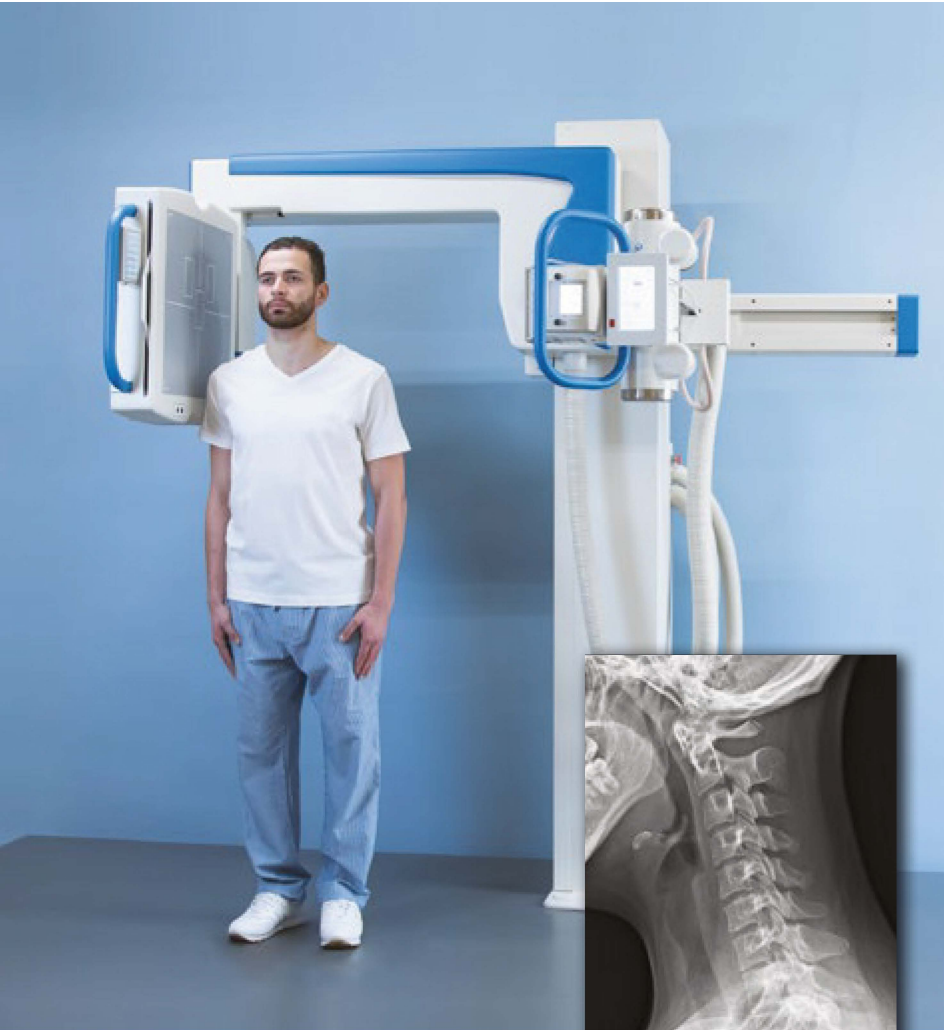Одноконтурность задних поверхностей тел позвонков.

Формат снимка

18 × 24

Оптимальное рекомендуемое напряжение

63–67 кВ



ПОЗВОНОЧНИК

Шейный отдел позвоночника в боковой проекции с функциональными пробами

Выполняют три снимка: обычный снимок шейных позвонков в боковой проекции, снимок в условиях максимального сгибания и максимального разгибания шеи.

Критерии правильности укладки

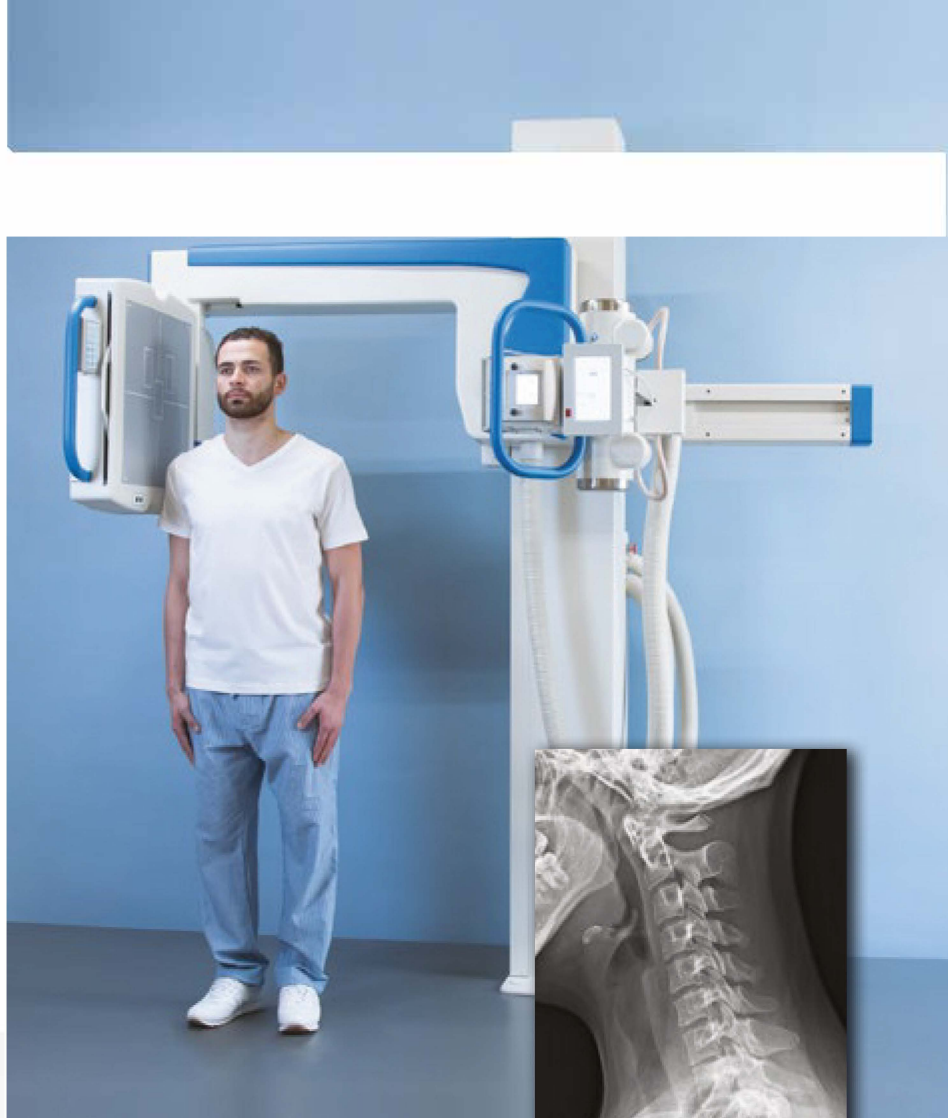Одноконтурность задних поверхностей тел позвонков при максимальном сгибании и разгибании шейного отдела позвоночника.

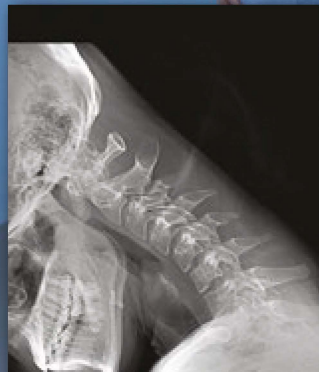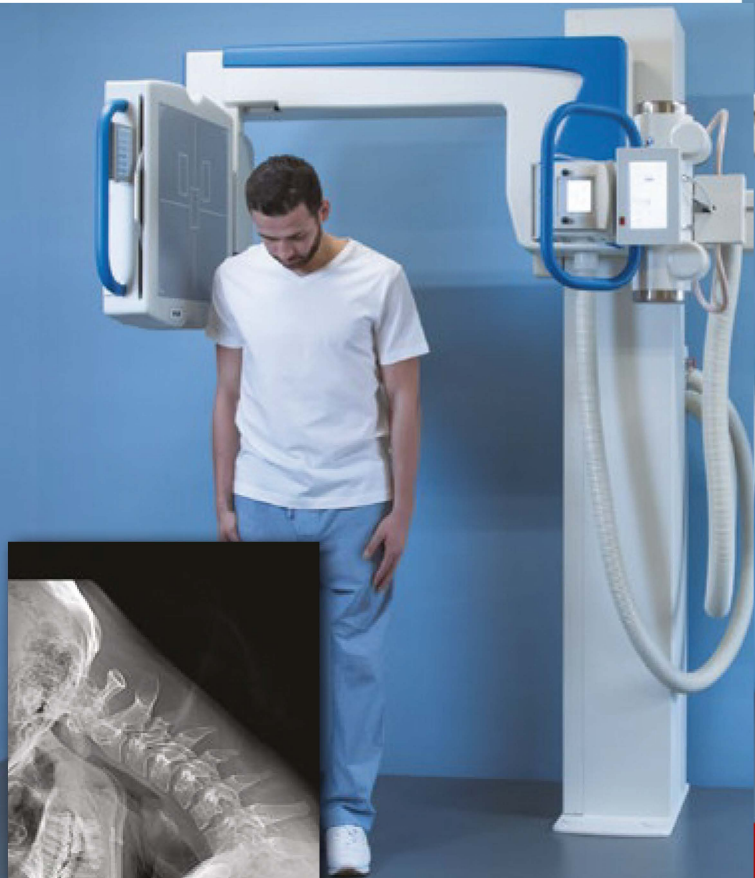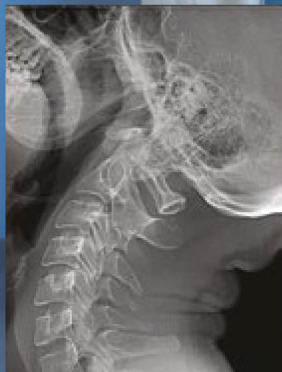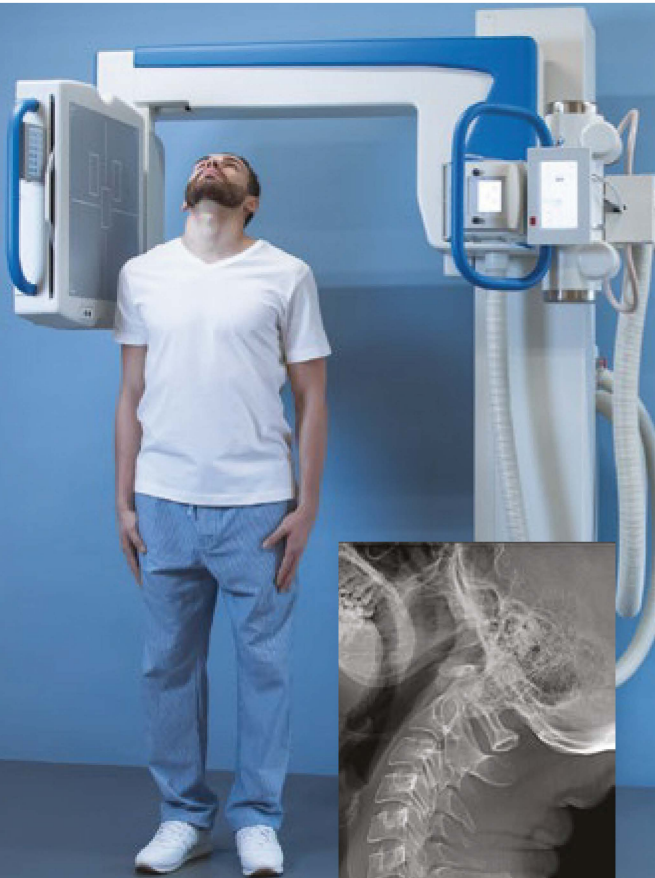Формат снимка

18 × 24

Оптимальное рекомендуемое напряжение

63–67 кВ





ПОЗВОНОЧНИК

Грудной отдел позвоночника в прямой задней проекции (обзорный снимок)

Пациент стоит, руки вытянуты вдоль туловища. Срединная сагиттальная плоскость тела перпендикулярна плоскости приемника и соответствует его средней линии. Центральный пучок рентгеновского излучения направляют горизонтально на середину тела грудины. Экспонирование производят в момент задержанного вдоха.

Критерии правильности укладки

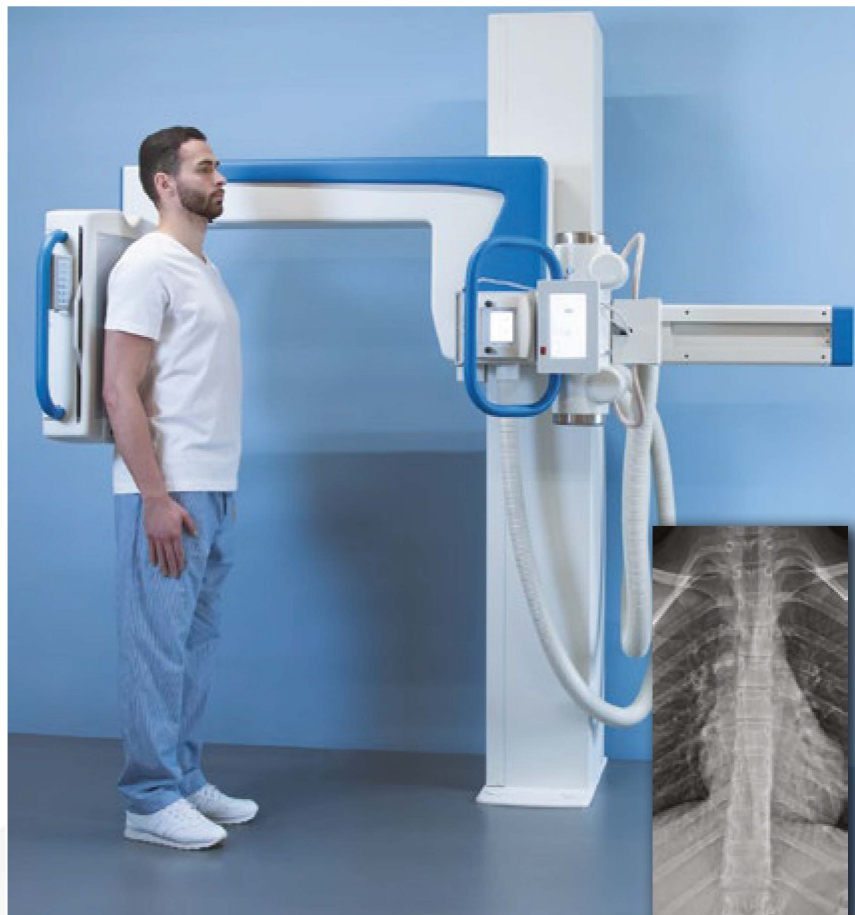
Четкость и одноконтурность задних поверхностей тел позвонков.

Формат снимка

35 × 43

Оптимальное рекомендуемое напряжение

75–85 кВ



ПОЗВОНОЧНИК

Грудной отдел позвоночника в боковой проекции (обзорный снимок)

Пациент стоит боком к приемнику изображения, руки отведены вперед, подняты кверху и лежат на штативе, либо сомкнуты над головой. Центральный пучок рентгеновского излучения направляют горизонтально на середину дуги позвоночника, что соответствует точке, расположенной по задней подмышечной линии на уровне нижнего угла лопатки.

Критерии правильности укладки

Четкость и одноконтурность задних поверхностей тел позвонков.

Формат снимка

35 × 43

Оптимальное рекомендуемое напряжение

75–85 кВ



ПОЗВОНОЧНИК

Пояснично-крестцовый отдел позвоночника в прямой задней проекции

Пациент стоит, руки подняты и сцеплены за головой. Пучок рентгеновского излучения центрируют на 3 см выше пупка, что соответствует уровню III поясничного позвонка. Экспонирование лучше всего производить без задержки дыхания.

Критерии правильности укладки


Симметричность ножек дуг позвонков, проекционное отображение остистых отростков по срединной линии. Изолированное изображение тел позвонков и межпозвонковых дисков.

Формат снимка

35 × 43

Оптимальное рекомендуемое напряжение

75–85 кВ



ПОЗВОНОЧНИК

Пояснично-крестцовый отдел позвоночника в боковой проекции

Пациент стоит боком к приемнику изображения. Пучок излучения центрируют на тело III поясничного позвонка, который находится на уровне нижнего края реберной дуги.

Критерии правильности укладки

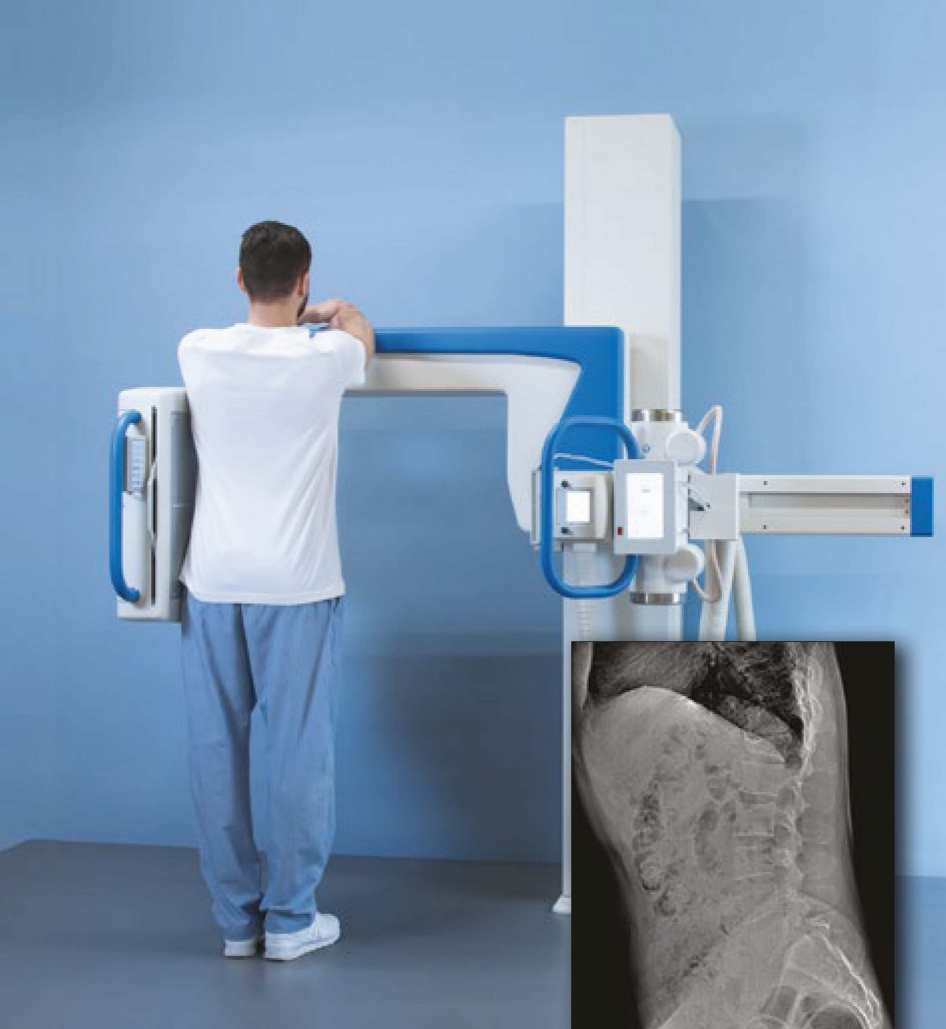Четкость и одноконтурность задних поверхностей тел позвонков.

Формат снимка

35 × 43

Оптимальное рекомендуемое напряжение

87–92 кВ



ПОЗВОНОЧНИК

Пояснично-крестцовый отдел позвоночника в боковой проекции с функциональными пробами

Выполняют три снимка: обычный снимок поясничных позвонков в боковой проекции, снимок в условиях максимального сгибания и максимального разгибания поясницы.

Критерии правильности укладки

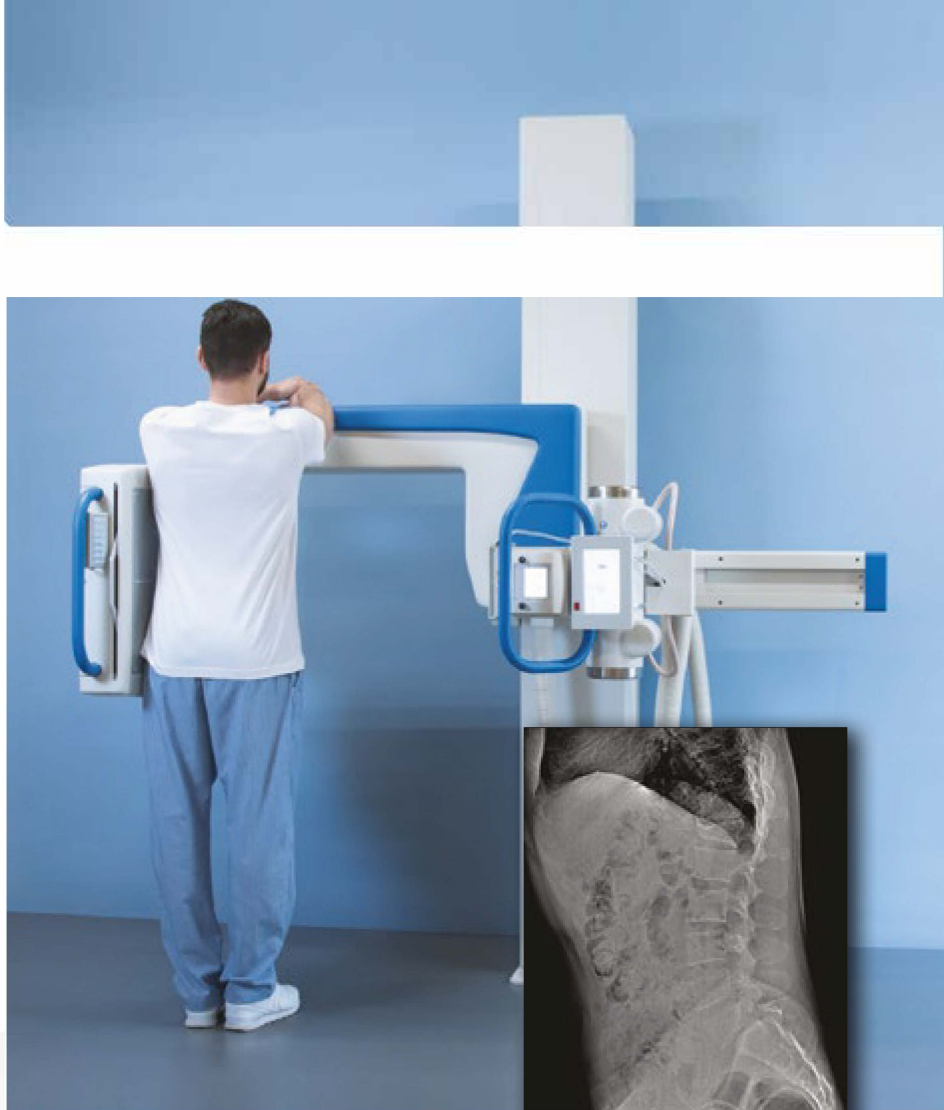Одноконтурность задних поверхностей тел позвонков при максимальном сгибании и разгибании поясничного отдела позвоночника.

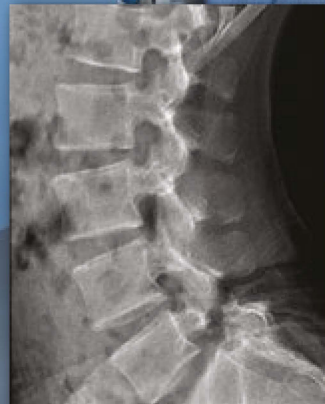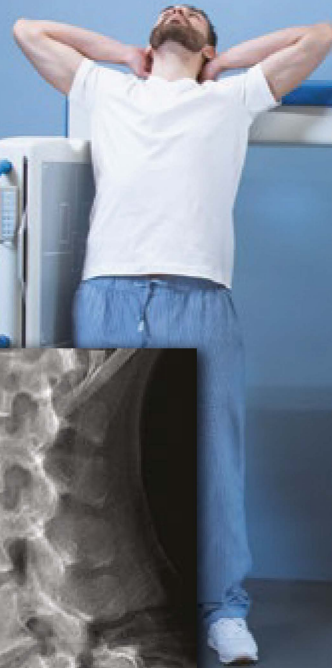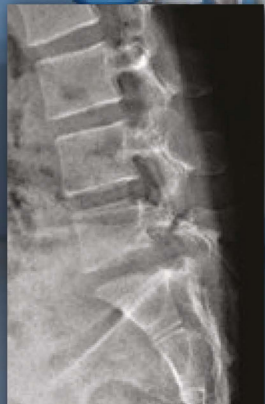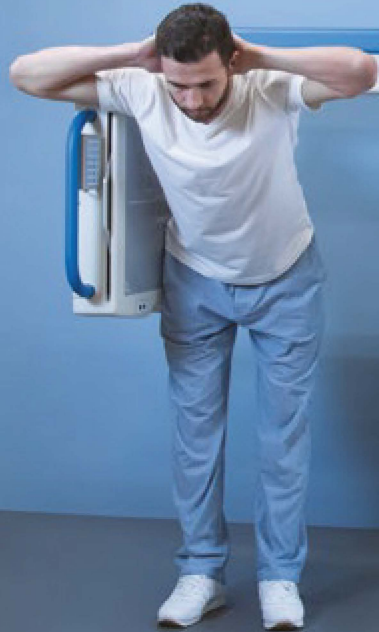Формат снимка

35 × 43

Оптимальное рекомендуемое напряжение

75–85 кВ





ПОЗВОНОЧНИК

Крестцовый и копчиковый отделы позвоночника в прямой задней проекции

Пациент лежит на спине, ноги согнуты в коленных и тазобедренных суставах. Срединная сагиттальная плоскость тела перпендикулярна плоскости стола. Центральный пучок рентгеновского излучения направляют вертикально на середину линии, соединяющей верхние передние подвздошные ости. При выраженном поясничном лордозе пучок рентгеновского излучения направляют под углом $10-15^\circ$ к вертикали в краниальном направлении.

Критерии правильности укладки

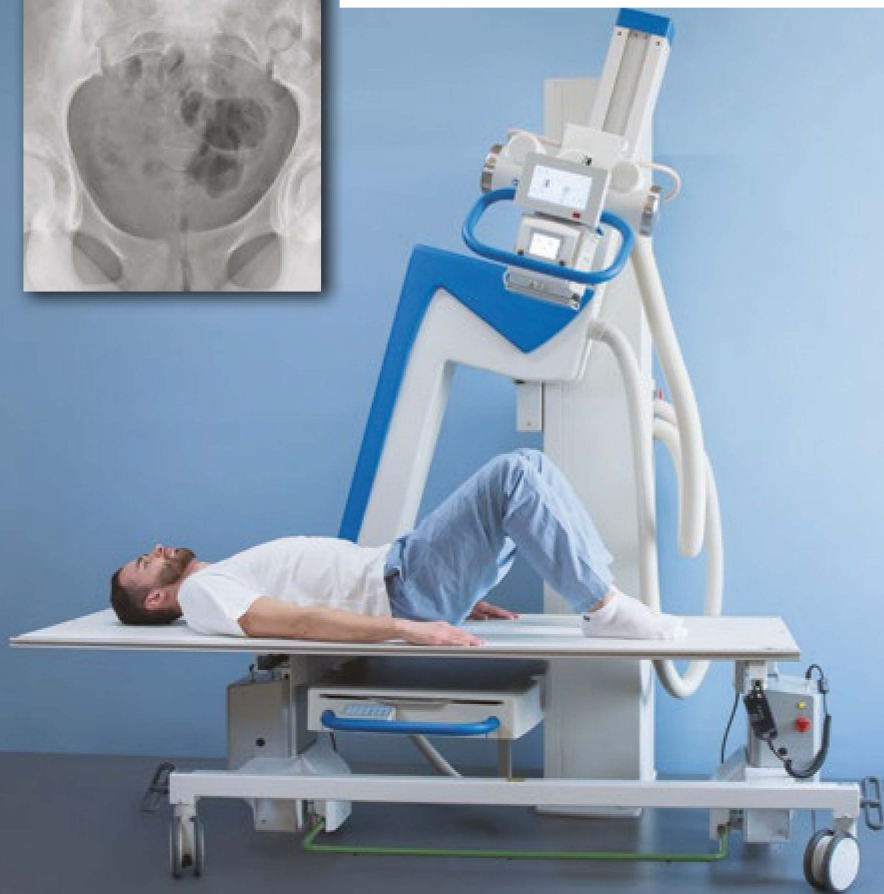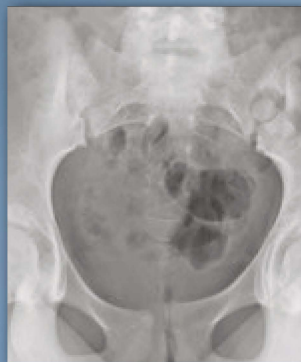Визуализация крестца и копчиковых позвонков.

Формат снимка

18 × 24

Оптимальное рекомендуемое напряжение

75–85 кВ



ПОЗВОНОЧНИК

Крестцовый и копчиковый отделы позвоночника в боковой проекции

Пациент лежит на боку, ноги согнуты в коленных и тазобедренных суставах. Сагиттальная плоскость тела параллельна плоскости стола. Пучок рентгеновского излучения направляют отвесно, центрируя на наружный угол ромба. При необходимости выполнить боковой снимок только копчика над центром приемника располагают область межъягодичной складки, а пучок рентгеновского излучения направляют отвесно на ее середину.

Критерии правильности укладки

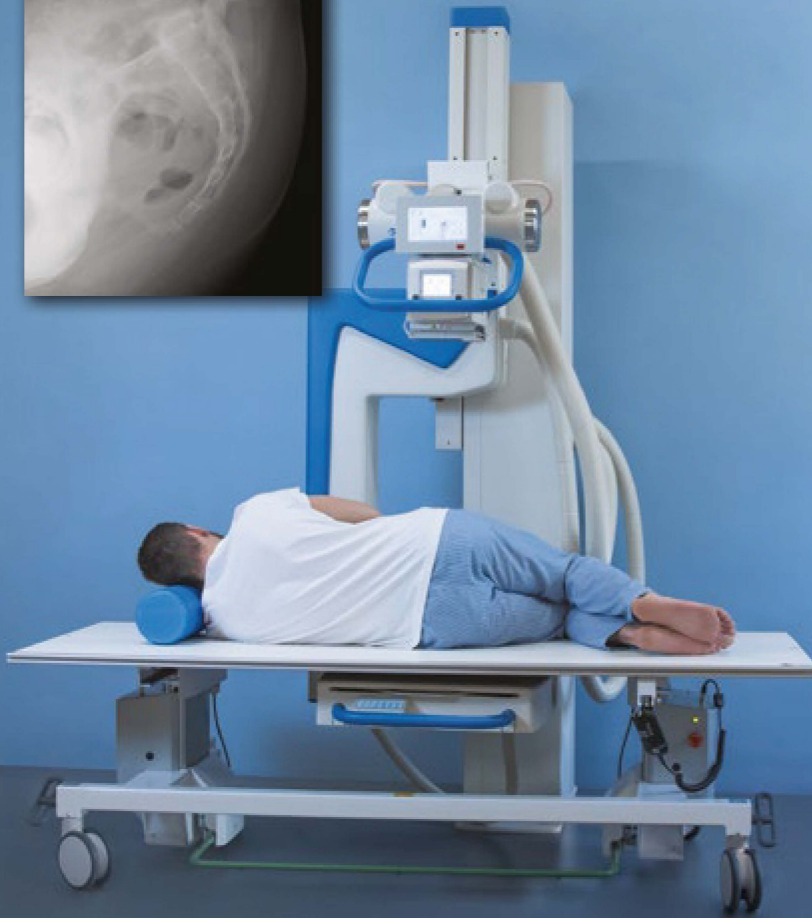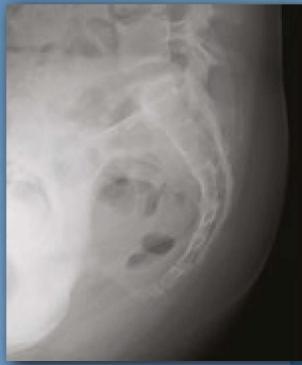Четкость и одноконтурность задних поверхностей тел копчиковых позвонков.

Формат снимка

18 × 24

Оптимальное рекомендуемое напряжение

85–90 кВ



ГРУДНАЯ КЛЕТКА

Органы грудной клетки в прямой передней проекции в положении стоя

Снимок выполняют в положении пациента стоя (или сидя, в зависимости от состояния). Пациент плотно прижимается грудью к приемнику изображения, слегка согнувшись кпереди. С целью выведения лопаток за легочные поля кисти рук прижимают к бедрам, а локти направляют вперед. При этом плечи обследуемого должны быть опущены. Голова располагается прямо.

Критерии правильности укладки

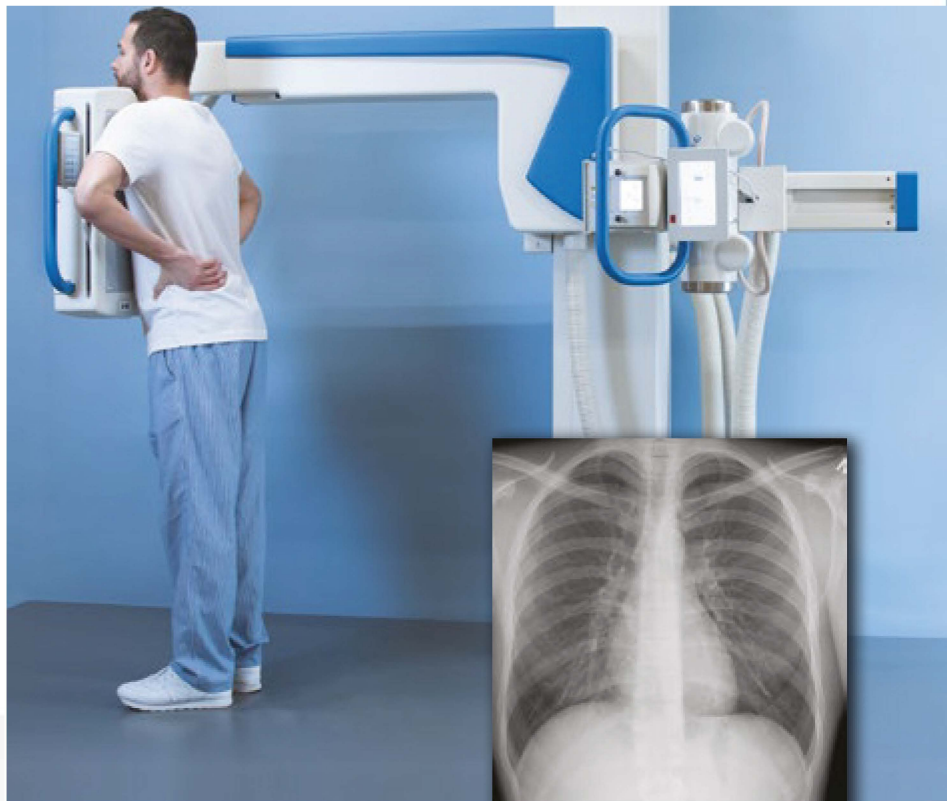Равное расстояние между медиальными концами ключиц и остистыми отростками позвонка.

Формат снимка

30 × 40

Оптимальное рекомендуемое напряжение

100–125 кВ



ГРУДНАЯ КЛЕТКА

Органы грудной клетки в боковой проекции в положении стоя

Пациент устанавливается параллельно к приемнику исследуемым боком. Руки подняты кверху и скрещены на голове (ближе к темени). Приведение грудины обследуемого в краеобразующее положение достигается небольшим ($8-14^\circ$) поворотом пациента в сторону трубки. Верхний край приемника — на уровне VI шейного позвонка.

Критерии правильности укладки

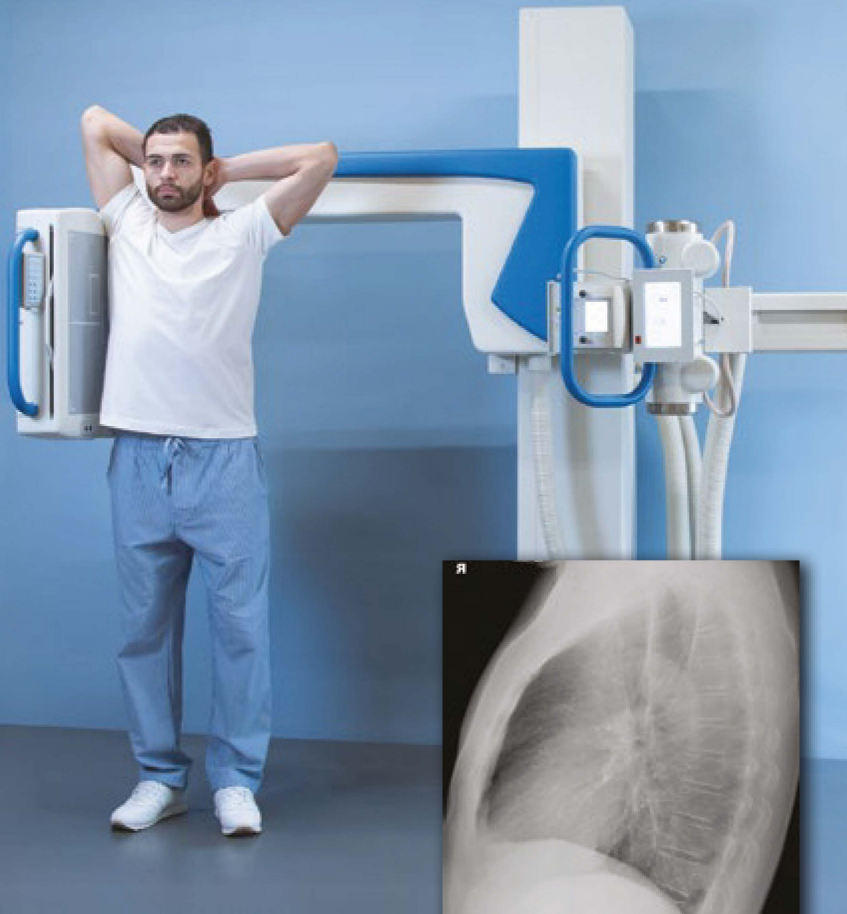Изображение всей грудной клетки, грудина должна занимать краеобразующее положение и отображаться строго в профиль.

Формат снимка

30 × 40

Оптимальное рекомендуемое напряжение

100–125 кВ



ГРУДНАЯ КЛЕТКА

Ребра в прямой передней проекции

Снимок выполняют в вертикальном положении пациента, на выдохе с задержкой дыхания. Кисти рук прижимают к бедрам с целью выведения лопаток за легочные поля. Плечи обследуемого должны быть опущены. Голова располагается прямо.

Критерии правильности укладки

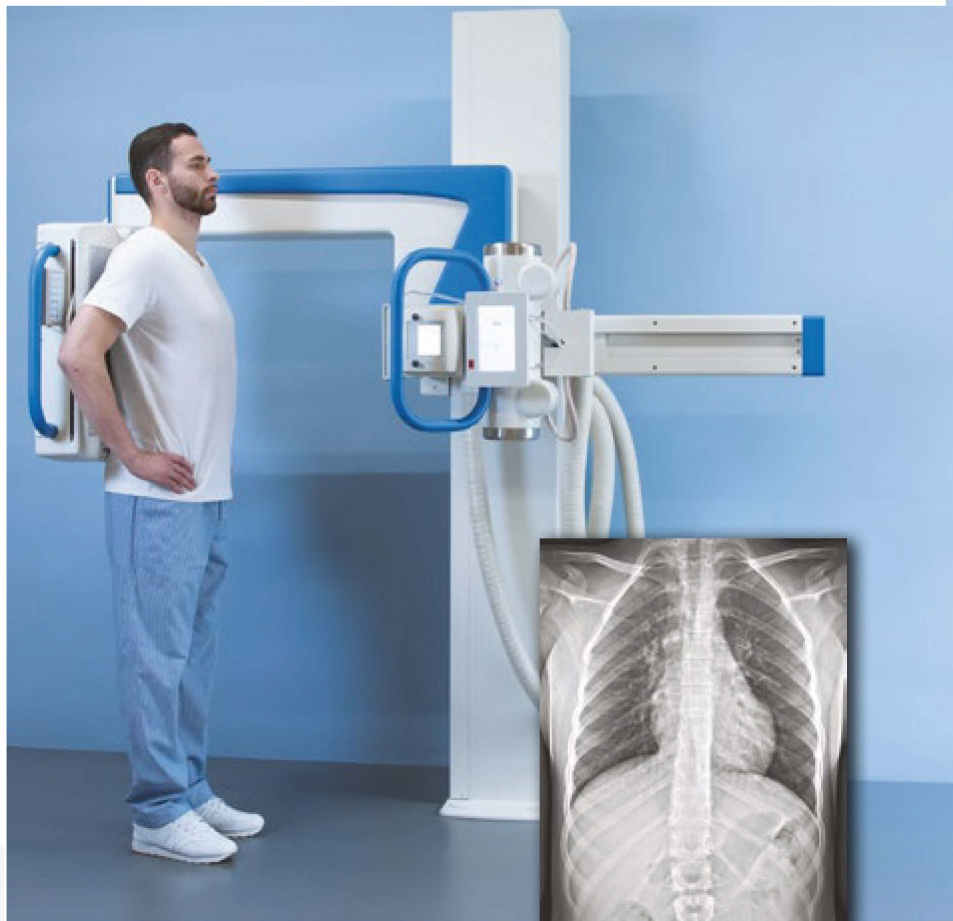
Структурное изображение задних, шеек и бугорков I–VIII ребер.

Формат снимка

24 × 30

Оптимальное рекомендуемое напряжение

63–68 кВ



ГРУДНАЯ КЛЕТКА

Боковой снимок грудины

Пациент стоит боком к приемнику изображения, сагиттальная плоскость туловища должна быть параллельна, а фронтальная — перпендикулярна плоскости приемника. Руки максимально отведены кзади. Пучок излучения направляют перпендикулярно к телу грудины в центр приемника.

Критерии правильности укладки

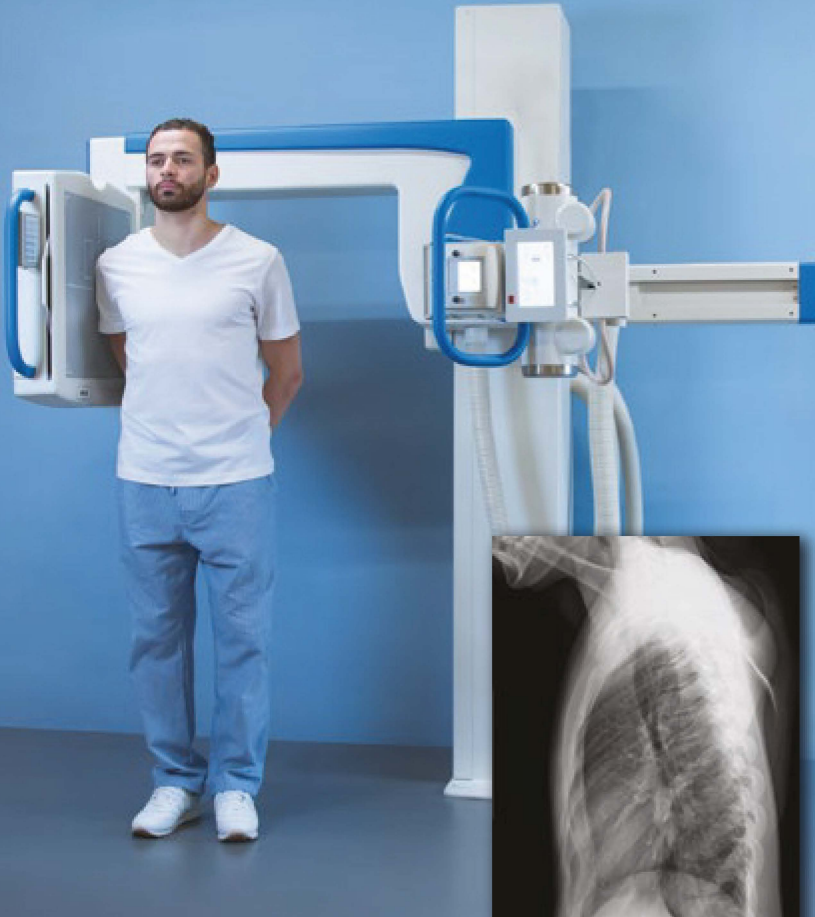Изолированное изображение всех отделов грудины.

Формат снимка

24 × 30

Оптимальное рекомендуемое напряжение

65–70 кВ



КОНЕЧНОСТИ

Акromиально-ключичный сустав

Пациент лежит на спине. Руки вытянуты вдоль туловища. Сторона противоположная съемке слегка приподнята для более плотного прилегания задней поверхности надплечья к столу. Пучок рентгеновского излучения направляют отвесно на 2,5 см выше яремной вырезки.

Критерии правильности укладки

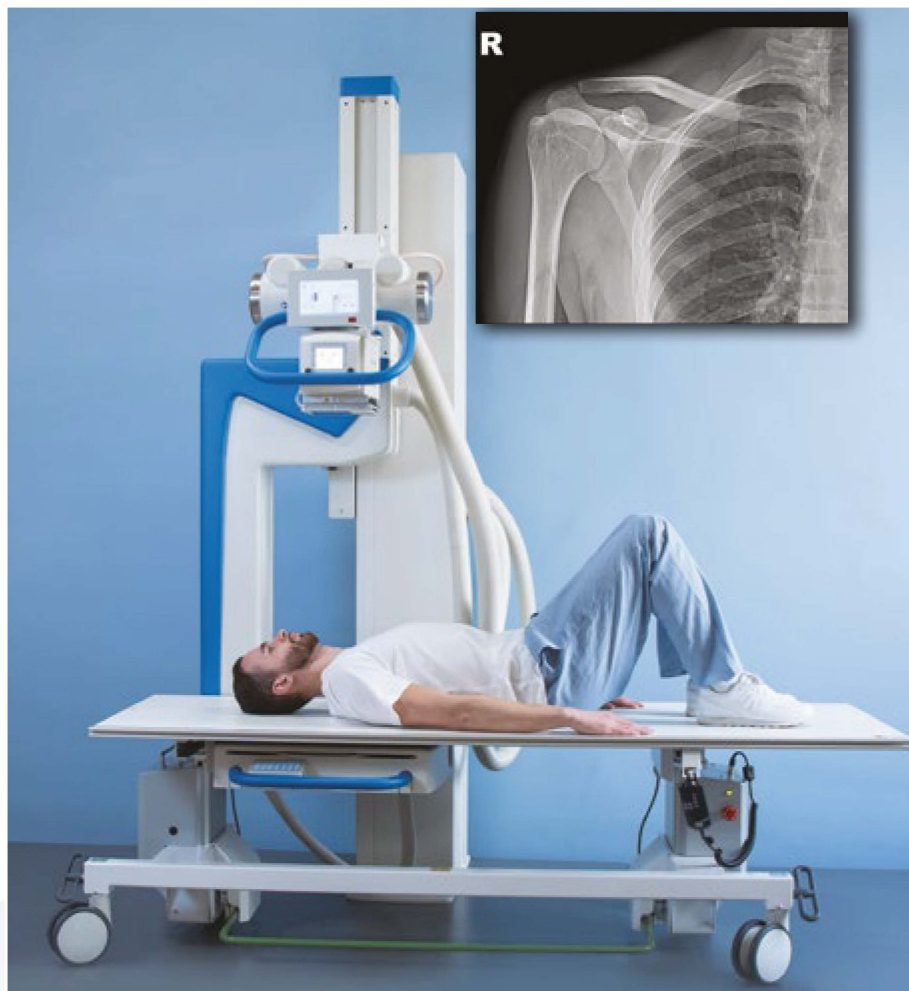
На снимке видны суставные поверхности плечевого конца ключицы и плечевого отростка лопатки с суставной щелью между ними.

Формат снимка

13 × 18

Оптимальное рекомендуемое напряжение

57–60 кВ



КОНЕЧНОСТИ

Ключица в прямой передней проекции

Пациент лежит на спине. Рука на снимаемой стороне вытянута вдоль туловища. Приемник изображения расположен в поперечном положении и находится под спиной пациента с таким расчетом, чтобы ключице соответствовала линия, делящая приемник изображения на две равные части: верхнюю и нижнюю. Центральный пучок рентгеновского излучения направляют отвесно на середину тела ключицы.

Критерии правильности укладки

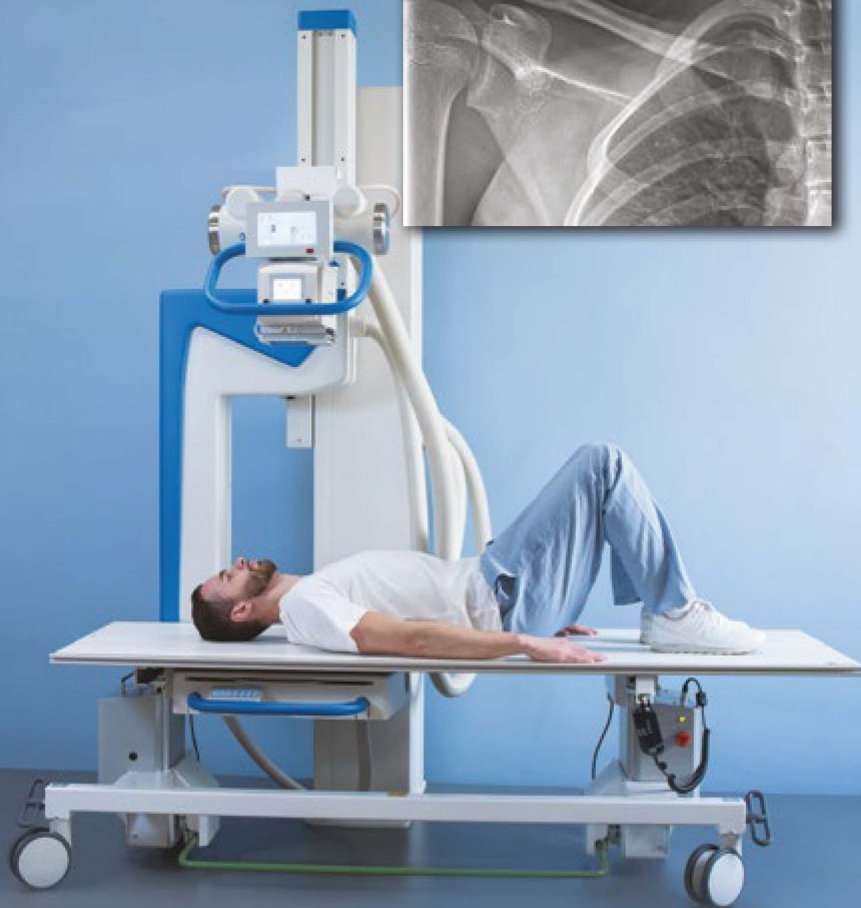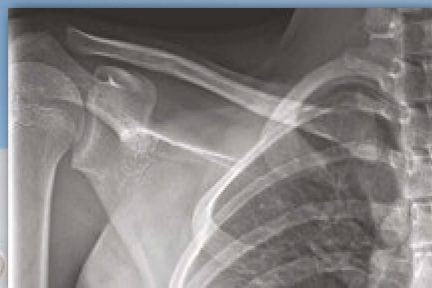Визуализация всей ключицы с захватом акромиально-ключичного сочленения.

Формат снимка

18 × 24

Оптимальное рекомендуемое напряжение

63–68 кВ



КОНЕЧНОСТИ

Лопатка в прямой задней проекции

Пациент лежит на спине. Руки вытянуты вдоль туловища. Кисть снимаемой руки находится в положении супинации (ладонью вверх). Центрация рентгеновского пучка отвесно на подключичную ямку в центр приемника.

Критерии правильности укладки

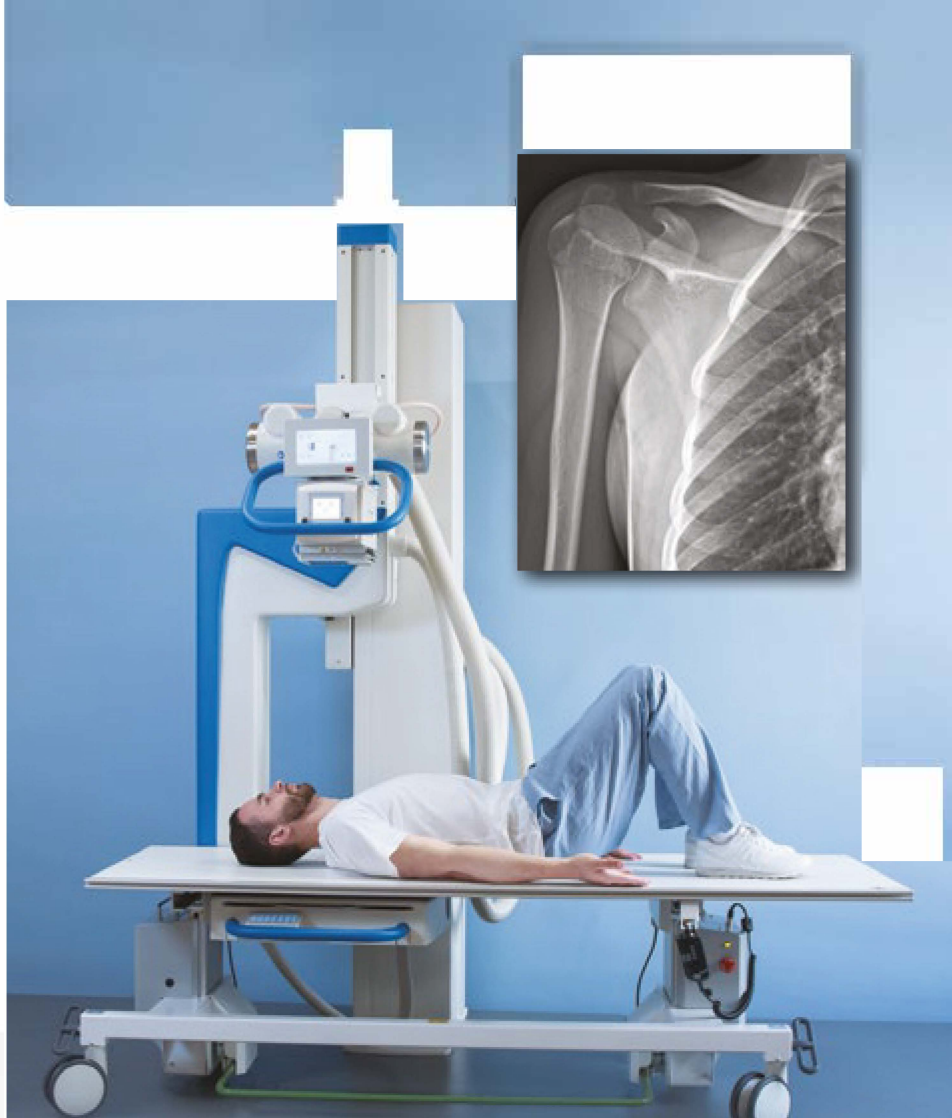Большая часть лопатки видна изолированно от ребер, хорошо видна костная структура.

Формат снимка

18 × 24

Оптимальное рекомендуемое напряжение

77–82 кВ



КОНЕЧНОСТИ

Плечевой сустав в прямой задней проекции

Пациент стоит. Снимаемая конечность вытянута вдоль туловища, находится в положении супинации (при этом большой бугорок плечевой кости занимает краеобразующее положение). Приемник изображения расположен в продольном положении. Верхний край его на 3 см выше надплечья.

Критерии правильности укладки

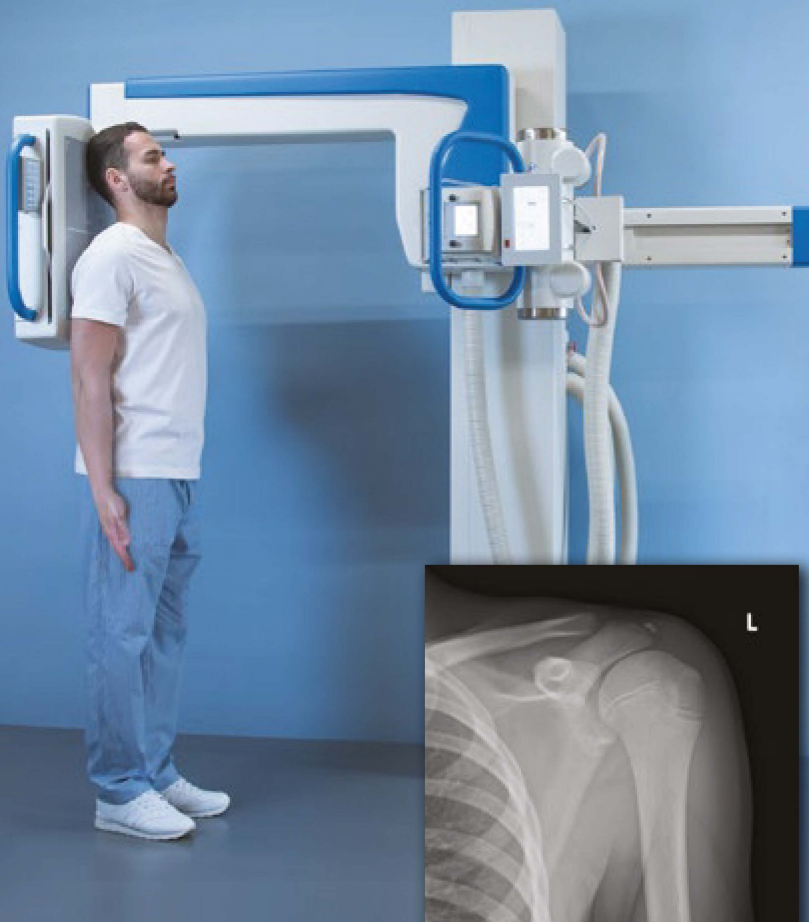Видна суставная щель плечевого сустава и акромиально-ключичное сочленение.

Формат снимка

18 × 24

Оптимальное рекомендуемое напряжение

65–70 кВ



КОНЕЧНОСТИ

Плечевой сустав в задней проекции в положении отведения

Пациент стоит. Снимаемая конечность находится в положении отведения. Центральный пучок рентгеновского излучения направляют горизонтально на проекцию суставной щели, на 3–4 см дистальнее плечевого отростка лопатки.

Критерии правильности укладки

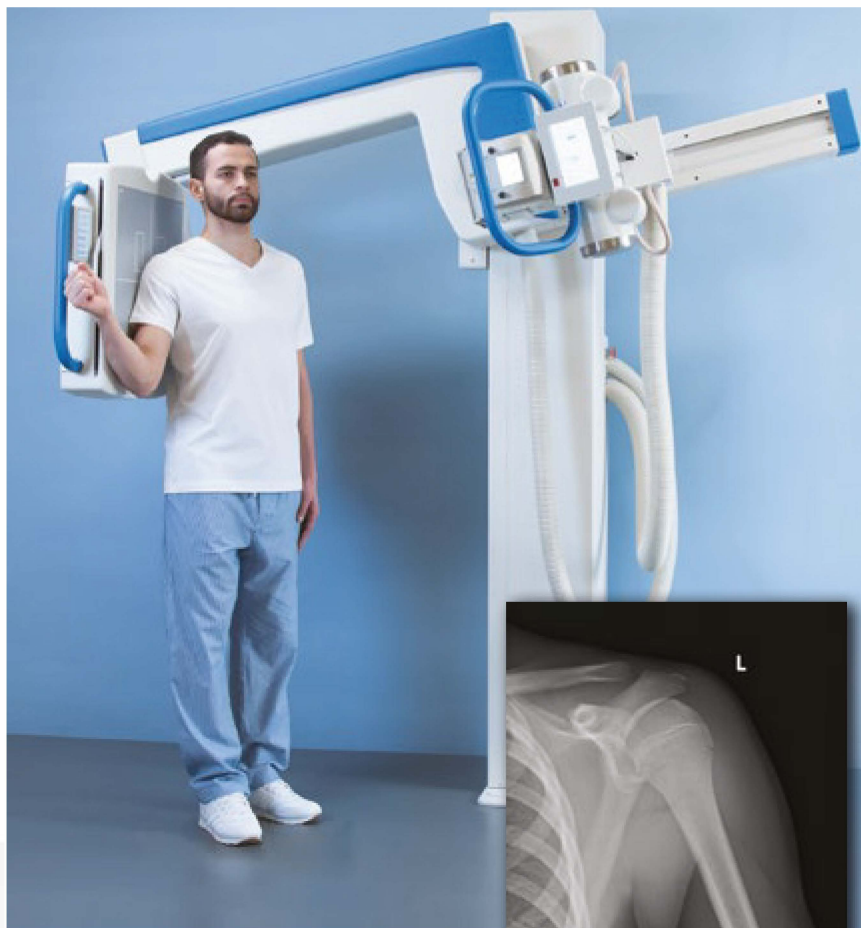Видна суставная щель плечевого сустава и акромиально-ключичное сочленение.

Формат снимка

18 × 24

Оптимальное рекомендуемое напряжение

65–70 кВ



КОНЕЧНОСТИ

Локтевой сустав в прямой задней проекции

Пациент сидит боком к приемнику изображения. Рука отведена в плечевом суставе, максимально разогнута в локтевом суставе и расположена на столе. Кисть находится в положении супинации. Пучок излучения направляют отвесно на суставную щель, находящуюся на 3 см дистальнее медиального надмыщелка, легко прощупываемого под кожей.

Критерии правильности укладки

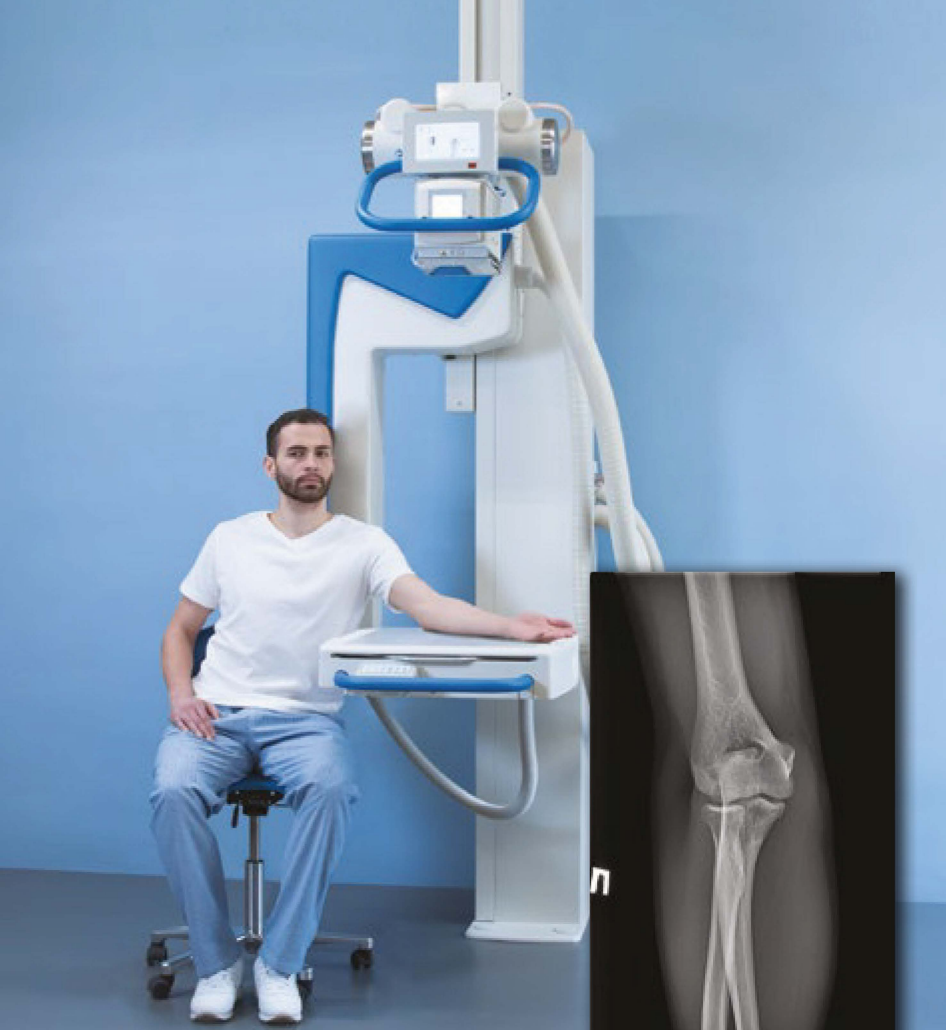Видны дистальный метаэпифиз плечевой кости, проксимальные отделы костей предплечья.

Формат снимка

24 × 30

Оптимальное рекомендуемое напряжение

50–55 кВ



КОНЕЧНОСТИ

Локтевой сустав боковая проекция

Пациент сидит боком к столу. Рука отведена в плечевом суставе и согнута под прямым углом в локтевом суставе. Кисть находится в положении пронации. Плоскость, соединяющая надмыщелки плечевой кости, перпендикулярна к плоскости приемника. Для этого длинная ось плечевой кости должна находиться в горизонтальной плоскости, дистальный конец предплечья слегка приподнят (на $10-15^\circ$). Пучок рентгеновского излучения направлен отвесно на суставную щель в центр приемника.

Критерии правильности укладки

Видны дистальный метаэпифиз плечевой кости, проксимальные отделы костей предплечья, венечный отросток локтевой кости.

Формат снимка

18 × 24

Оптимальное рекомендуемое напряжение

50–55 кВ

КОНЕЧНОСТИ

Предплечье в прямой задней проекции

Пациент сидит боком к приемнику изображения. Рука отведена и расположена на столе. Пучок рентгеновского излучения направляют на середину предплечья перпендикулярно к приемнику изображения.

Критерии правильности укладки

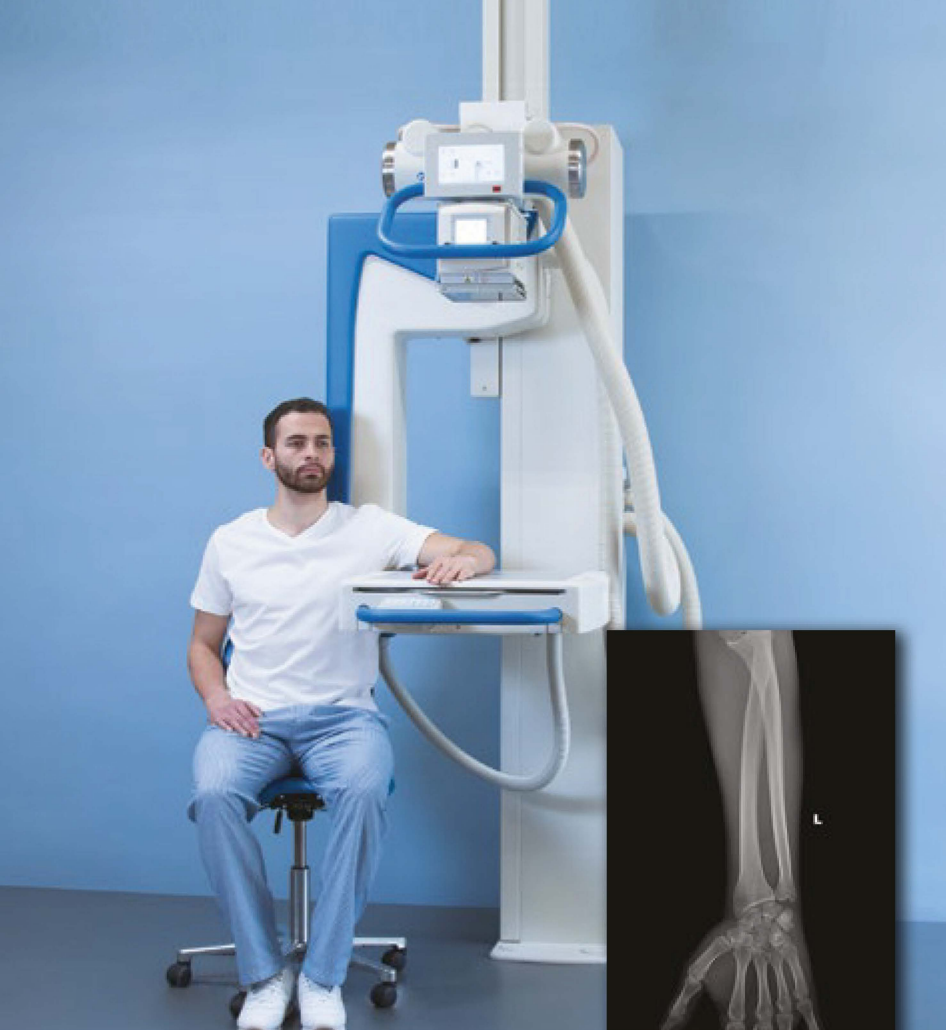Кости предплечья не наслаиваются друг на друга. Обязательно должны быть отображены либо дистальные, либо проксимальные метаэпифизы костей, без чего невозможна правильная ориентация снимка.

Формат снимка

24 × 30

Оптимальное рекомендуемое напряжение

50–55 кВ



КОНЕЧНОСТИ

Предплечье в боковой проекции

Пациент сидит боком к приемнику изображения. Предплечье и кисть прилежат к приемнику ульнарной поверхностью. Пучок рентгеновского излучения направляют на середину предплечья перпендикулярно приемнику.

Критерии правильности укладки

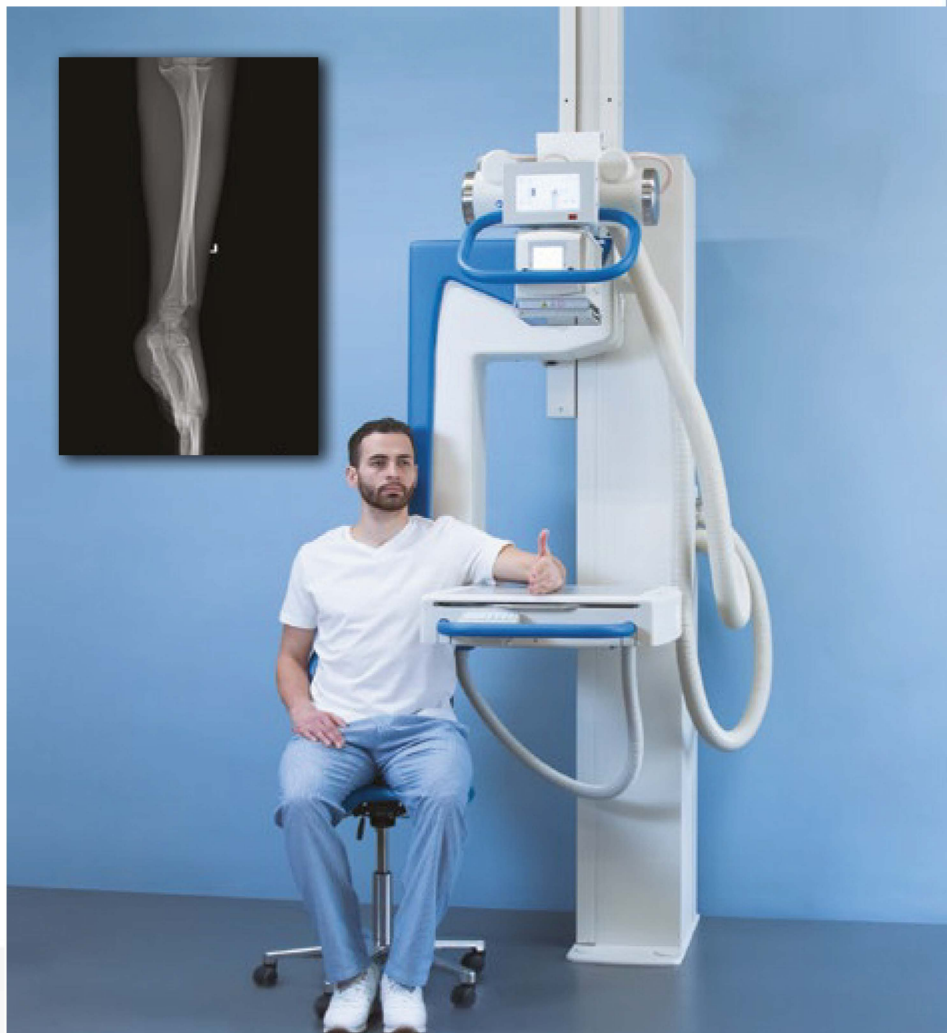На снимке видны диафизы и метаэпифизы обеих костей предплечья, корковое вещество и мозговые полости костей.

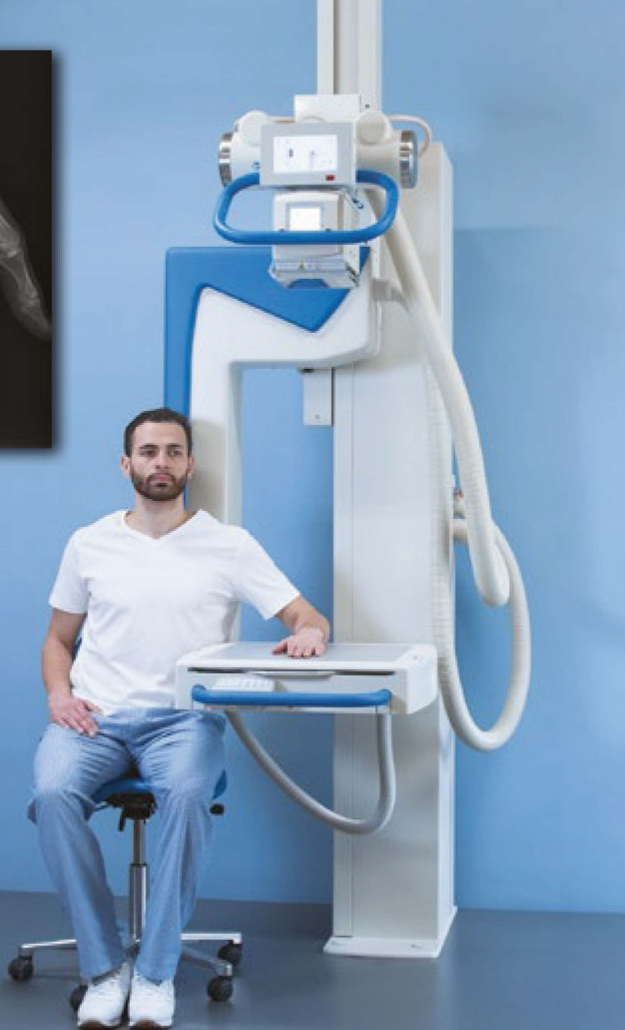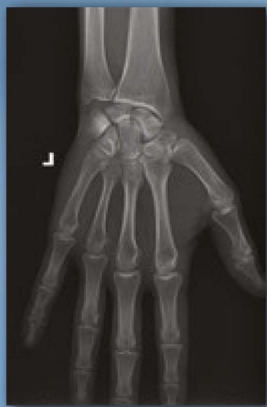Формат снимка

24 × 30

Оптимальное рекомендуемое напряжение

50–55 кВ





КОНЕЧНОСТИ

Лучезапястный сустав в прямой ладонной проекции

Пациент сидит боком к приемнику изображения. Предплечье и кисть передней поверхностью прилежат к плоскости приемника. Проекция лучезапястного сустава, находящегося на уровне головки локтевой кости, соответствует срединной линии приемника. Пучок рентгеновского излучения направляют отвесно, в центр приемника.

Критерии правильности укладки

Изображения костей предплечья не должны наслаиваться друг на друга, обязательно отображены дистальные метаэпифизы костей предплечья, суставная щель лучезапястного сустава.

Формат снимка

18 × 24

Оптимальное рекомендуемое напряжение

44–50 кВ

КОНЕЧНОСТИ

Лучезапястный сустав в боковой ульнарной проекции

Пациент сидит боком к приемнику изображения. Кисть располагают в плоскости, перпендикулярной плоскости приемника. Пучок рентгеновского излучения направляют соответственно проекции сустава.

Критерии правильности укладки

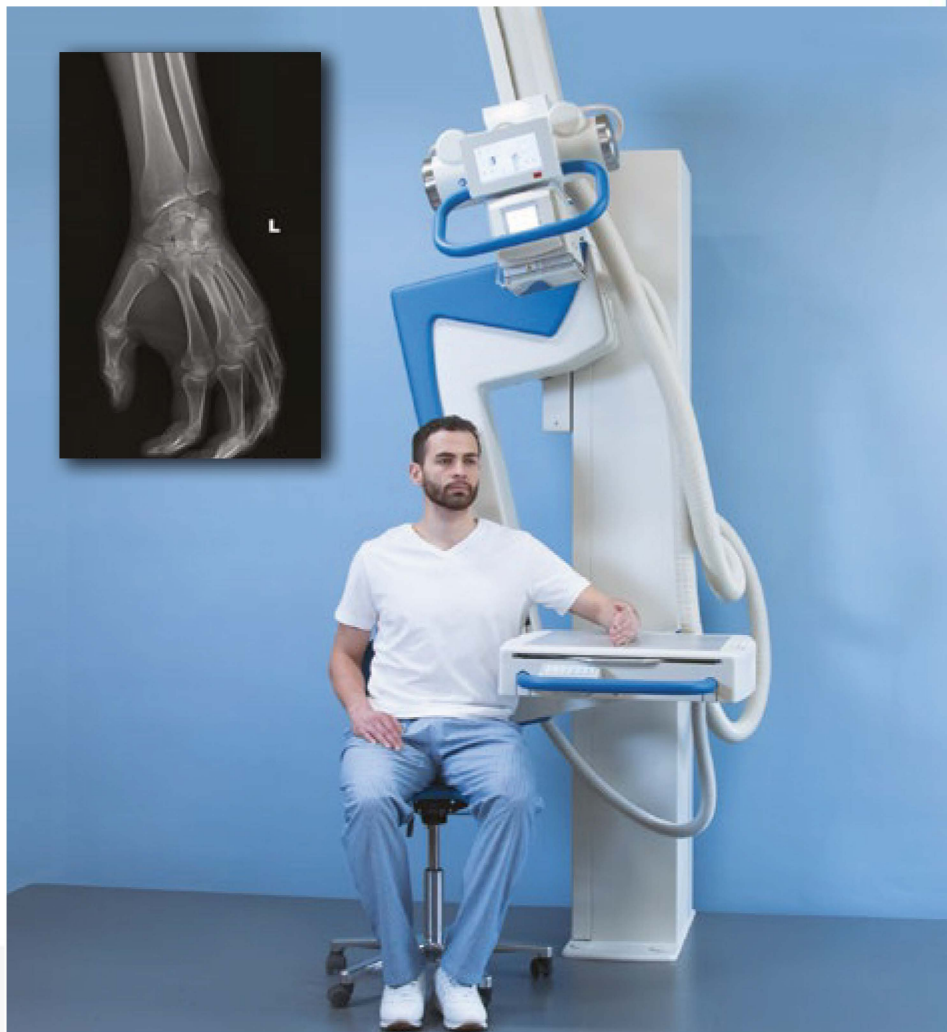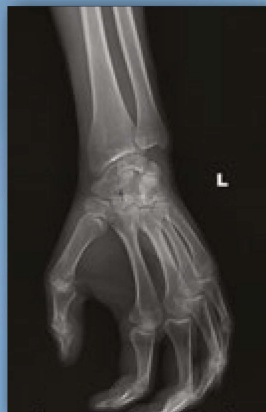Обязательно отображены дистальные метаэпифизы костей предплечья, хорошо видна структура костей.

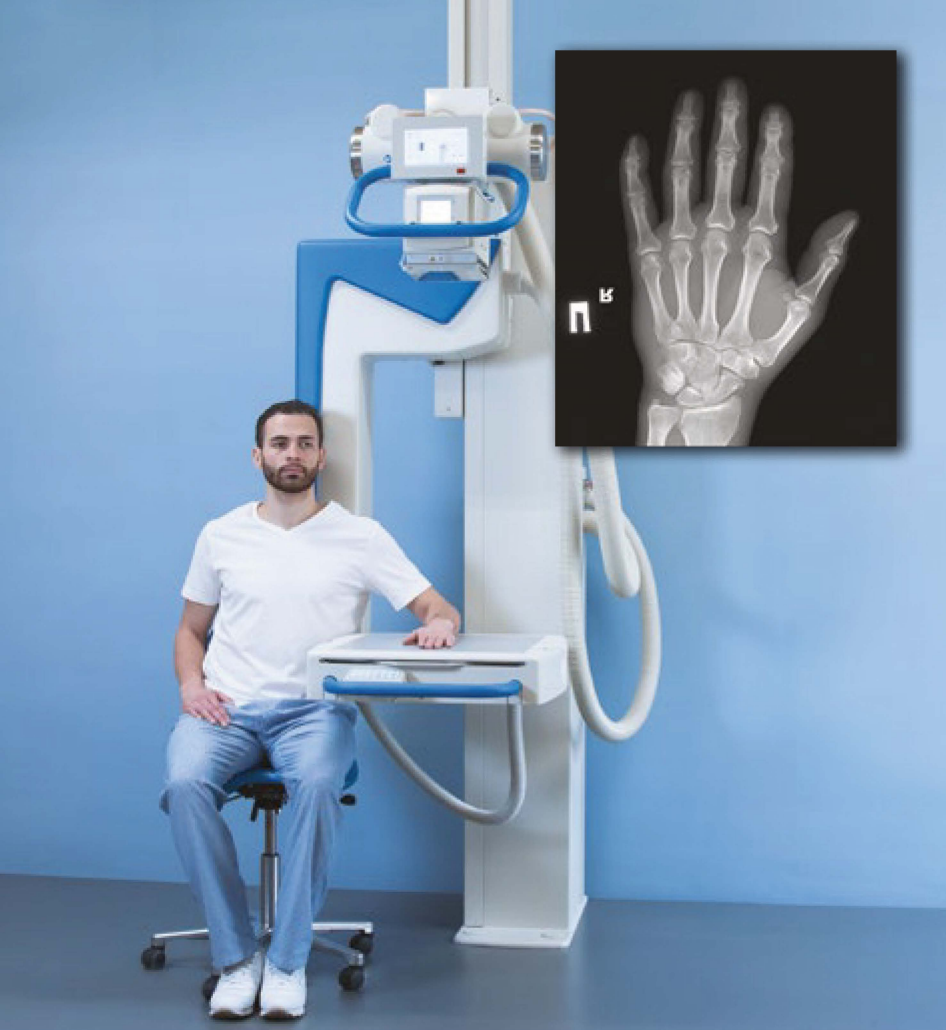Формат снимка

24 × 30

Оптимальное рекомендуемое напряжение

45–50 кВ





КОНЕЧНОСТИ

Кисть в прямой ладонной проекции

Пациент сидит боком к приемнику изображения. Рука отведена, согнута в локтевом суставе; кисть находится в положении пронации. Пальцы выпрямлены и сомкнуты. Средней поперечной линии приемника соответствует проекция головок пястных костей. Пучок рентгеновского излучения направлен отвесно на головку III пястной кости.

Критерии правильности укладки

Хорошо видна структура костей кисти.

Формат снимка

13 × 18

Оптимальное рекомендуемое напряжение

48–50 кВ

КОНЕЧНОСТИ

Кисть в боковой проекции

Пациент сидит боком к приемнику изображения. Кисть прилежит к приемнику изображения ульнарным краем. Пальцы выпрямлены и сомкнуты. Плоскость ладони перпендикулярна плоскости стола. Пучок рентгеновского излучения направлен в проекции головок пястных костей в центр приемника изображения.

Критерии правильности укладки

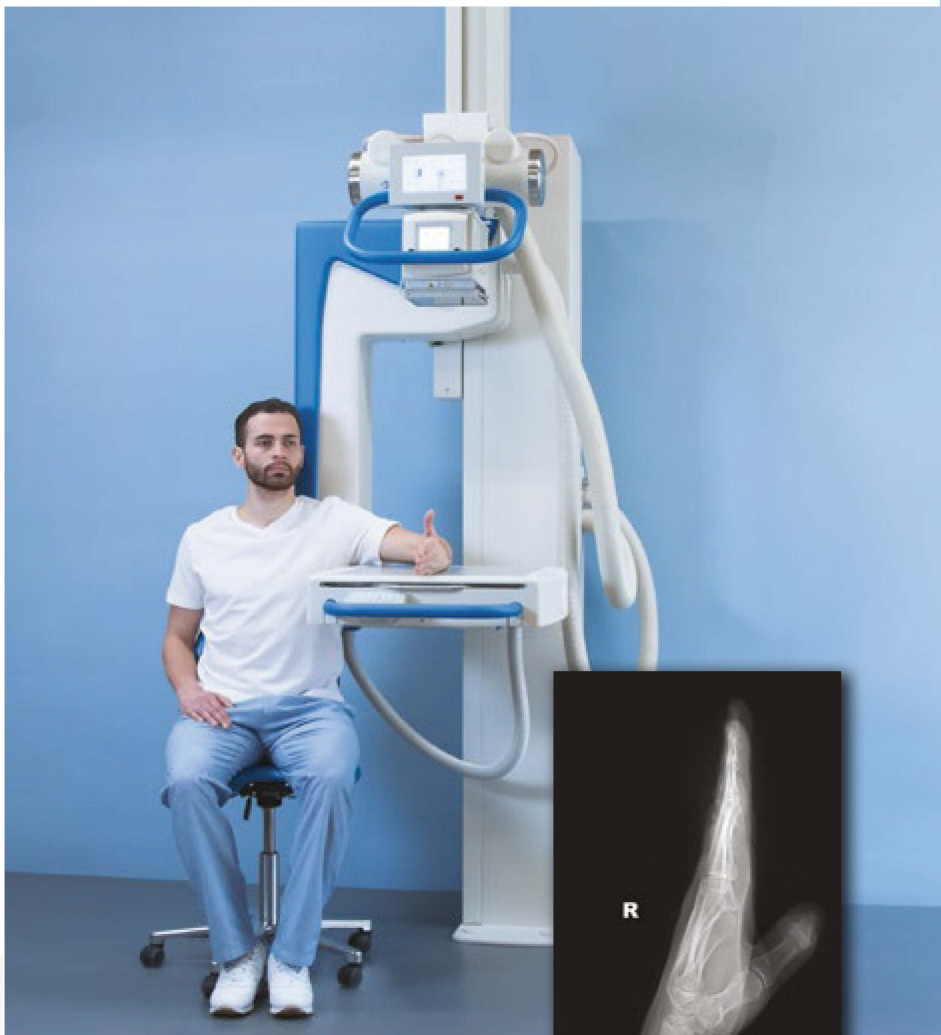Хорошо видна структура костей кисти.

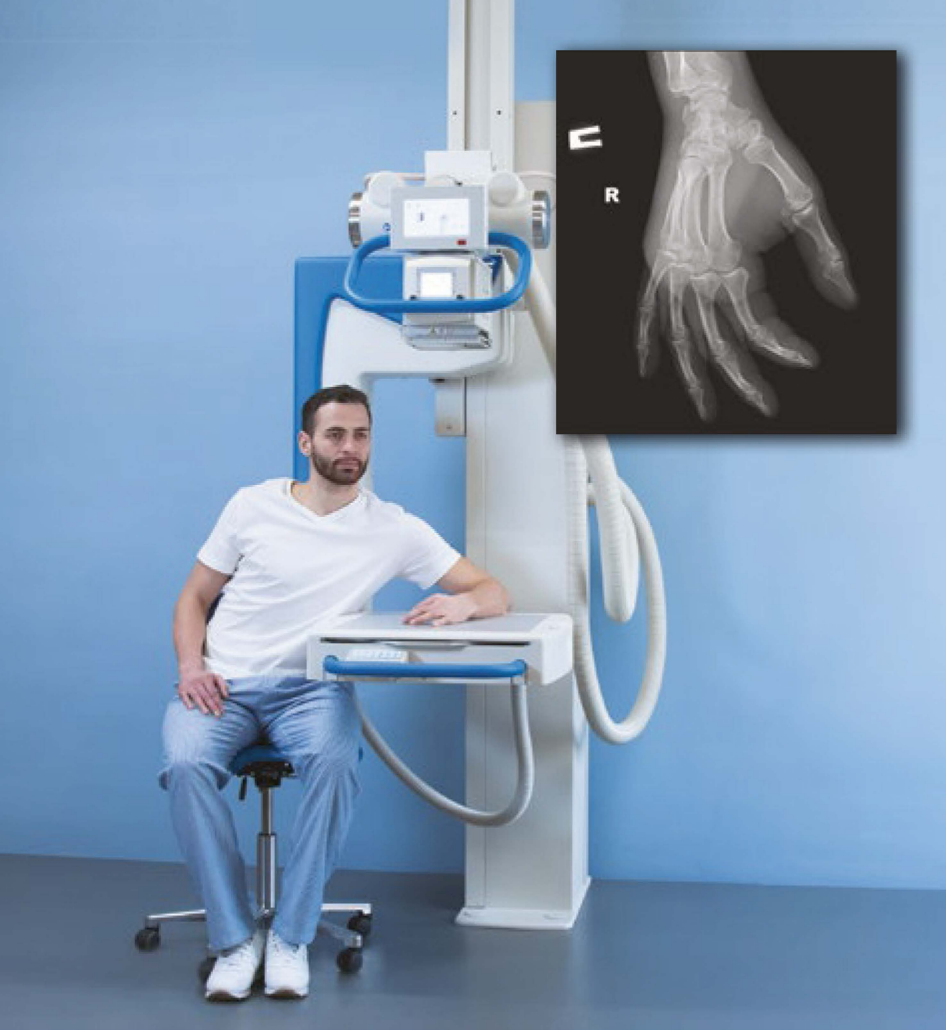Формат снимка

13 x 18

Оптимальное рекомендуемое напряжение

45–50 кВ





КОНЕЧНОСТИ

Кисть в косой ульнарной проекции

Кисть прилежит к приемнику изображения ульнарным краем и отклонена вперед таким образом, что плоскость ладони образует с плоскостью приемника угол в 45° . Пальцы слегка согнуты и веерообразно раздвинуты, концы пальцев прилежат к приемнику. Пучок рентгеновского излучения направляют на проекцию головки 3 пястной кости.

Критерии правильности укладки

Хорошо видна структура костей кисти.

Формат снимка

13 × 18

Оптимальное рекомендуемое напряжение

46–50 кВ

КОНЕЧНОСТИ

Пальцы кисти

Снимки пальцев производят в прямой и боковой проекциях. Укладки при рентгенографии I пальца и II–V пальцев имеют ряд отличий. Центрация рентгеновского пучка в центр приемника.

Критерии правильности укладки

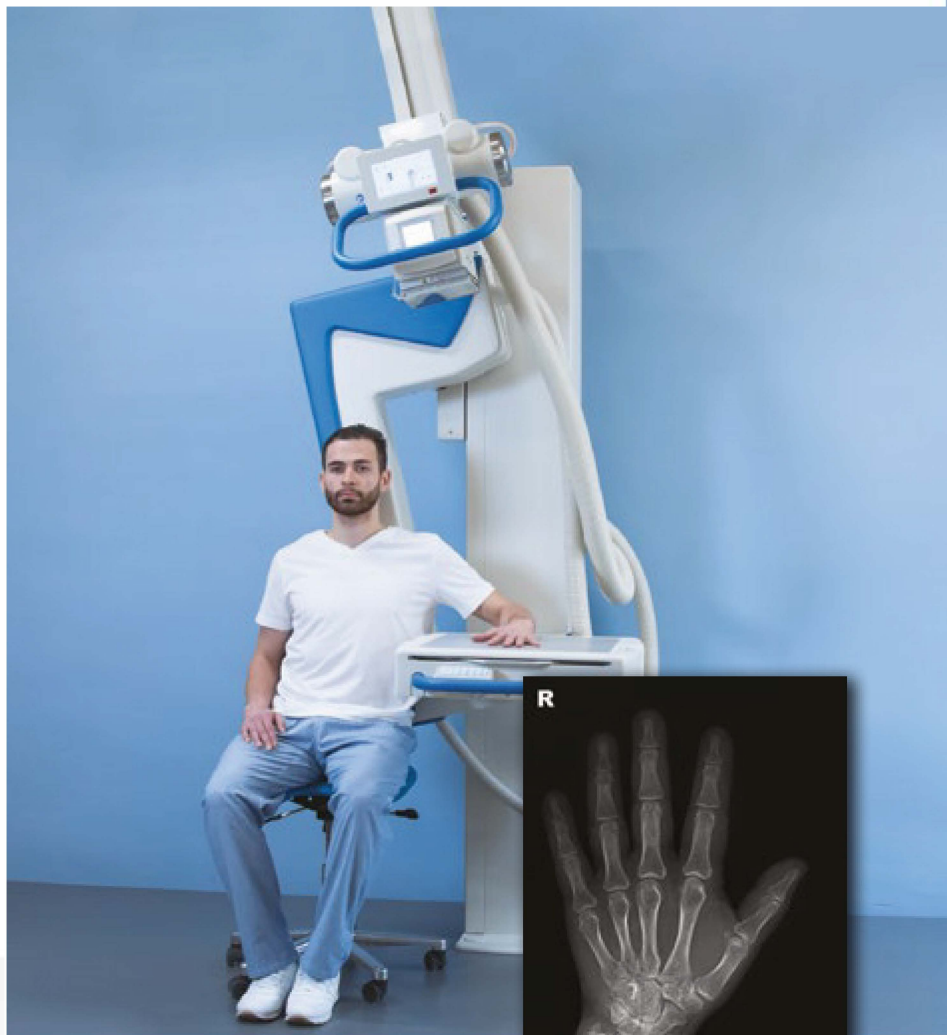Хорошо видна структура костей кисти.

Формат снимка

13 × 18

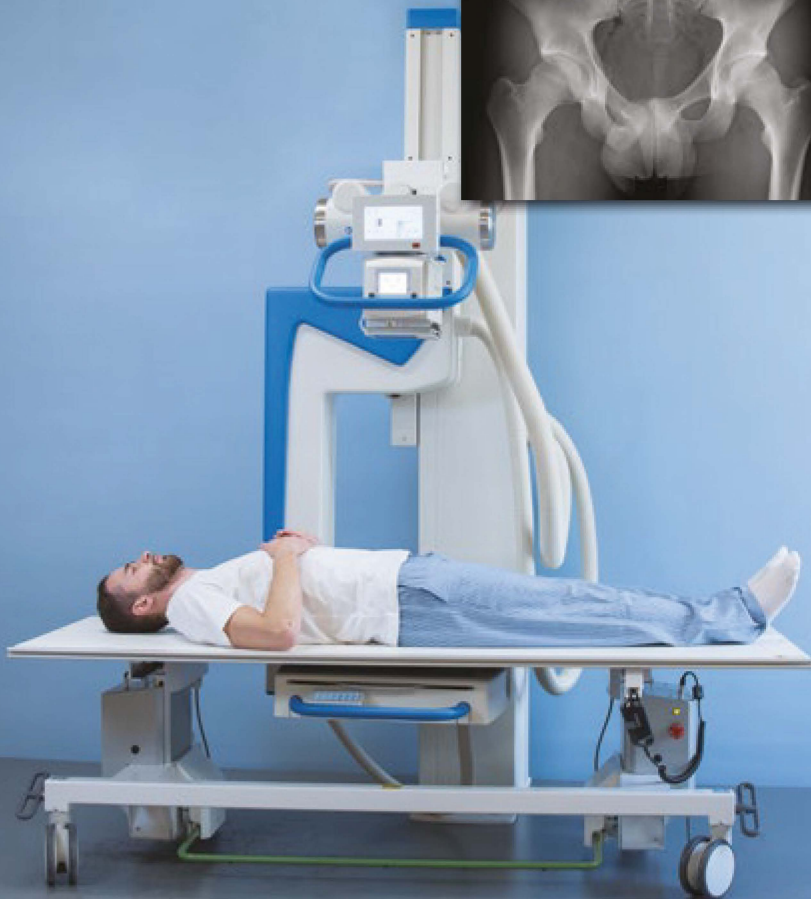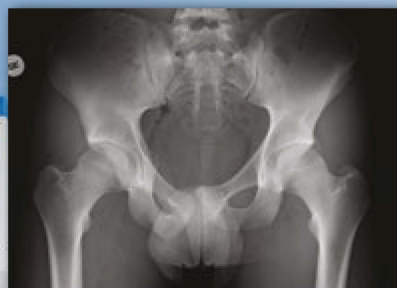Оптимальное рекомендуемое напряжение

40–45 кВ



КОНЕЧНОСТИ

Таз в прямой задней проекции



Пациент лежит на спине, ноги вытянуты, стопы повернуты кнаружи. Для фиксации ног на область голеностопных суставов можно положить мешочки с песком. Срединная сагиттальная плоскость тела перпендикулярна плоскости приемника. Пучок рентгеновского излучения направляют на точку пересечения линии, соединяющей верхние передние подвздошные ости со срединной линией.

Критерии правильности укладки

Симметричность изображения, лонное сочленение соответствует срединной линии, размеры и форма запирательных отверстий одинаковы.

Формат снимка

30 × 40

Оптимальное рекомендуемое напряжение

75–80 кВ

КОНЕЧНОСТИ

Тазобедренный сустав в прямой задней проекции

Пациент лежит на спине, ноги выпрямлены (параллельны длинной оси тела). Стопы повернуты кнутри (большие пальцы соприкасаются), при подозрении на перелом ротация кнутри не проводится. Половые органы экранируются. Центрация рентгеновского пучка на точку, лежащую на границе средней и наружной трети линии между верхней передней остью и лобковым бугорком.

Критерии правильности укладки

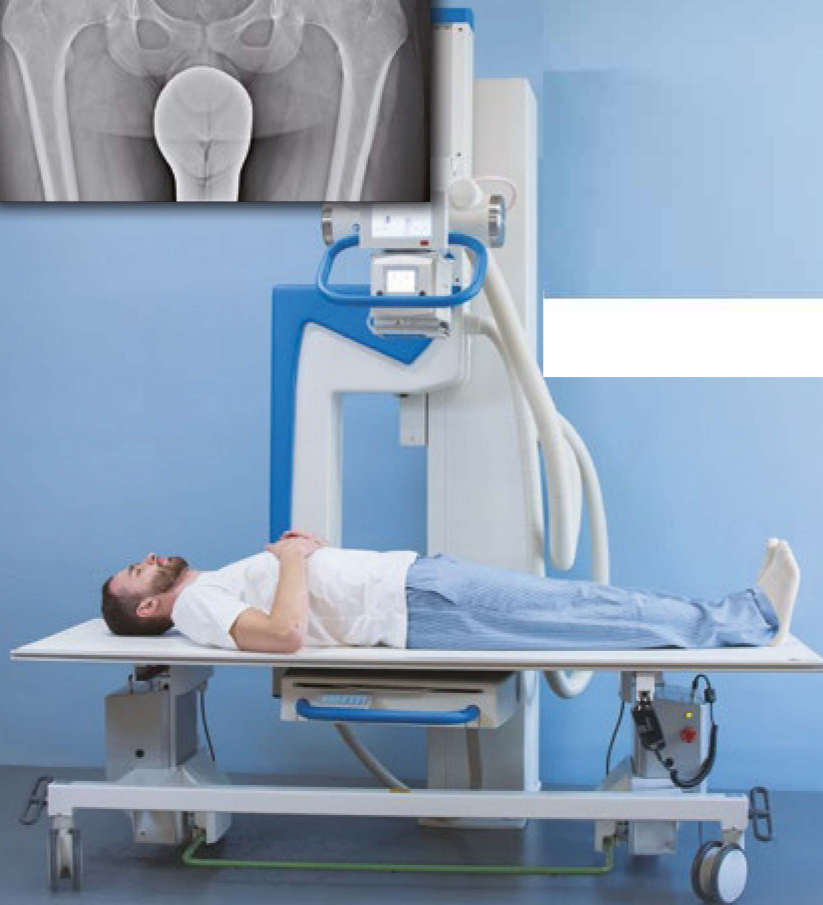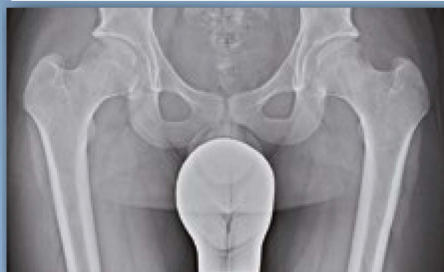Отсутствие проекционного наложения большого бугорка на шейку бедренной кости.

Формат снимка

24 × 30

Оптимальное рекомендуемое напряжение

70–77 кВ



КОНЕЧНОСТИ

Тазобедренный сустав в аксиальной проекции (укладка по Лаунштейну)

Положение пациента лежа на спине. Исследуемый тазобедренный сустав в состоянии сгибания под углом 45° и отведения под углом 45° . Бедро поддерживается мягким валиком. Половые органы экранируются просвинцованным фартуком. Центральный луч направляется отвесно в центр шейки бедренной кости и середину приемника (верхний край приемника располагается на уровне передневерхней ости крыла подвздошной кости).

Критерии правильности укладки

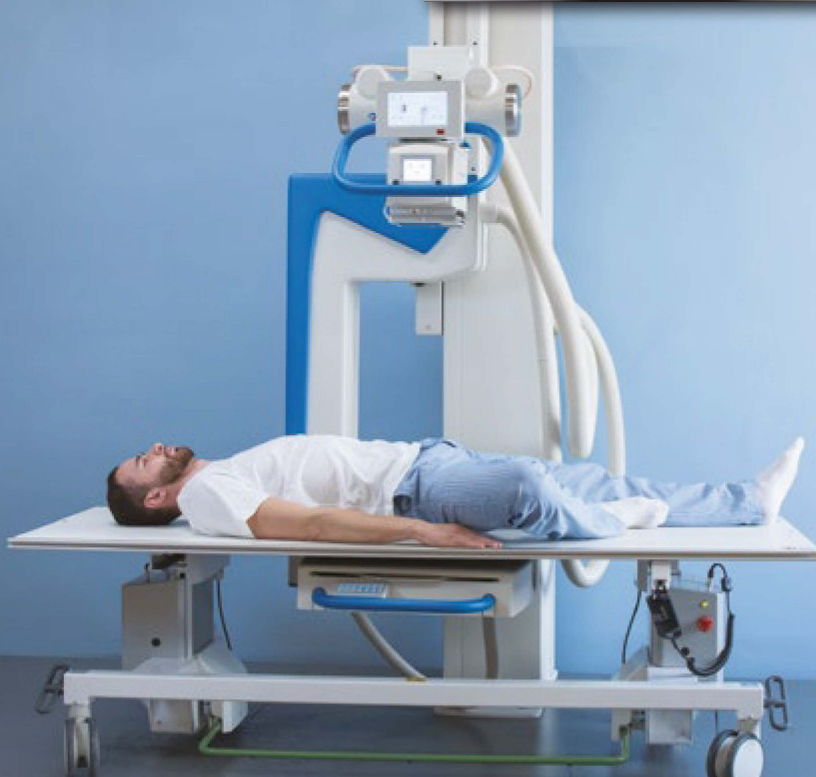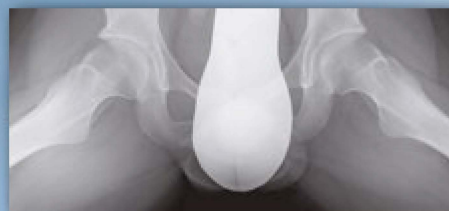Визуализация суставной щели и головки бедренной кости.

Формат снимка

24 × 30

Оптимальное рекомендуемое напряжение

75–80 кВ



КОНЕЧНОСТИ

Коленный сустав в переднезадней проекции

Исследуемая нога выпрямлена с небольшим поворотом кнутри (поворот осуществляется до тех пор, пока надколенник не будет располагаться в центре). Другая нога отведена. Голень фиксируется мешочком с песком. Половые органы экранируются большим просвинцованным фартуком. Центрация рентгеновского пучка отвесно на нижний край надколенника.

Критерии правильности укладки

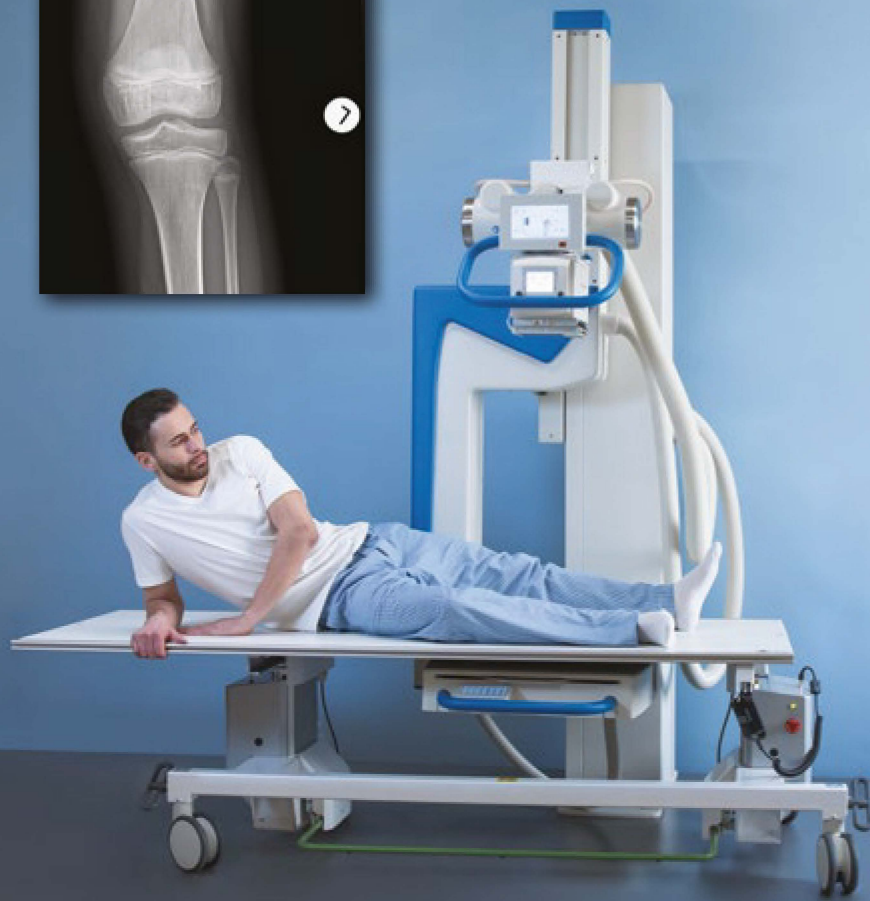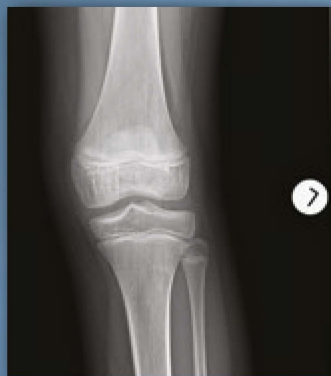Хорошо видна суставная щель.

Формат снимка

18 × 24

Оптимальное рекомендуемое напряжение

50–55 кВ



КОНЕЧНОСТИ

Коленный сустав в боковой проекции

Лежа на боку, пациент помещает коленный сустав боковой поверхностью на рентгеновский стол. Нога в коленном суставе согнута под углом 30–45°. Голень располагается параллельно плоскости стола, пятка поддерживается валиком. Другая нога находится вне проекции исследуемой ноги. Половые органы экранируются просвинцованным фартуком. Центрация рентгеновского пучка отвесно на внутреннюю поверхность коленного сустава в центр приемника.

Критерии правильности укладки

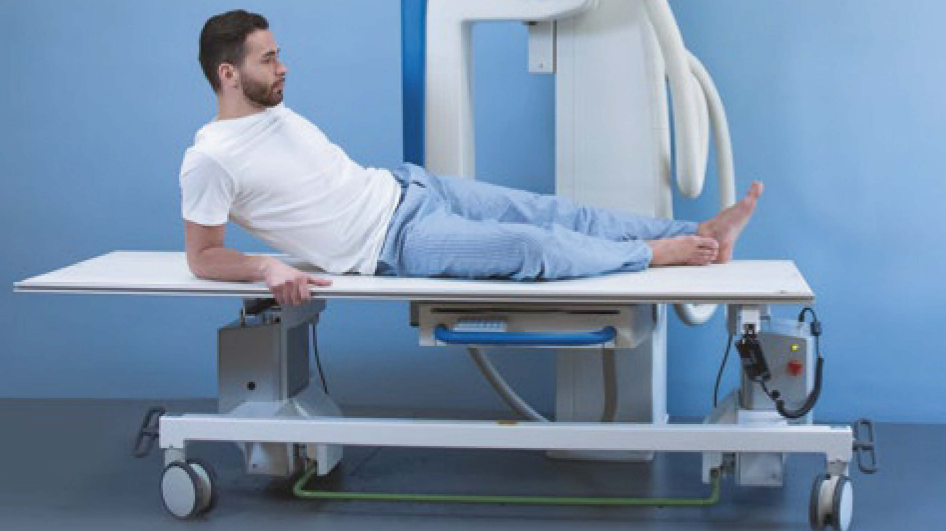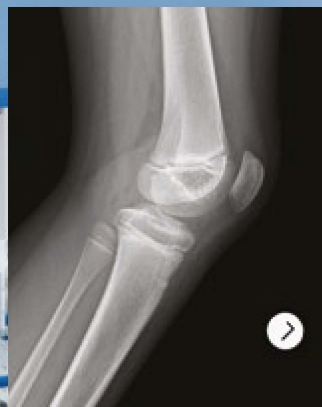Изображение дистального метаэпифиза бедренной кости в боковой проекции, мышечки его совпадают.

Формат снимка

18 × 24

Оптимальное рекомендуемое напряжение

50–55 кВ



КОНЕЧНОСТИ

Надколенник аксиальная проекция

Пациент садится на рентгеновский стол. Нога согнута: 1-я проекция 150° (30°), 2-я 120° (60°), 3-я 90° (90°) (угол образуется между продольными осями бедра и голени). Надколенник располагается параллельно рентгеновскому столу. Верхний край приемника изображения располагается на ладонь выше коленной чашечки. Центрация рентгеновского пучка на вершущу надколенника.

Критерии правильности укладки

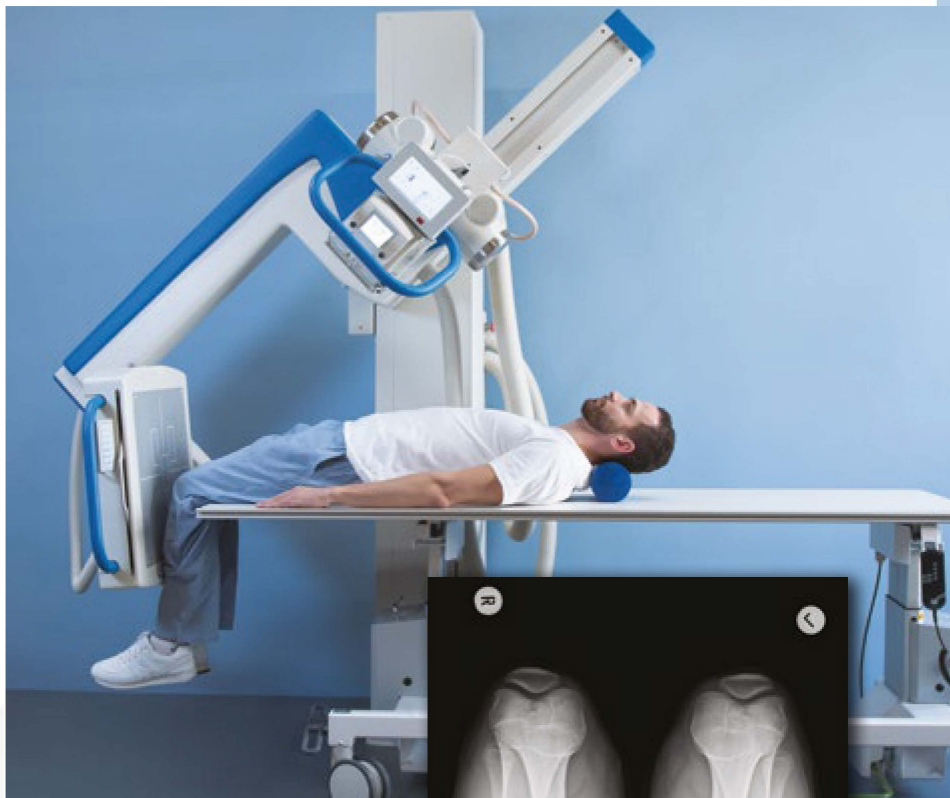
Хорошо видны суставные поверхности мыщелков бедра и рентгеновская суставная щель между надколенником и мыщелками бедренной кости.

Формат снимка

13 × 18

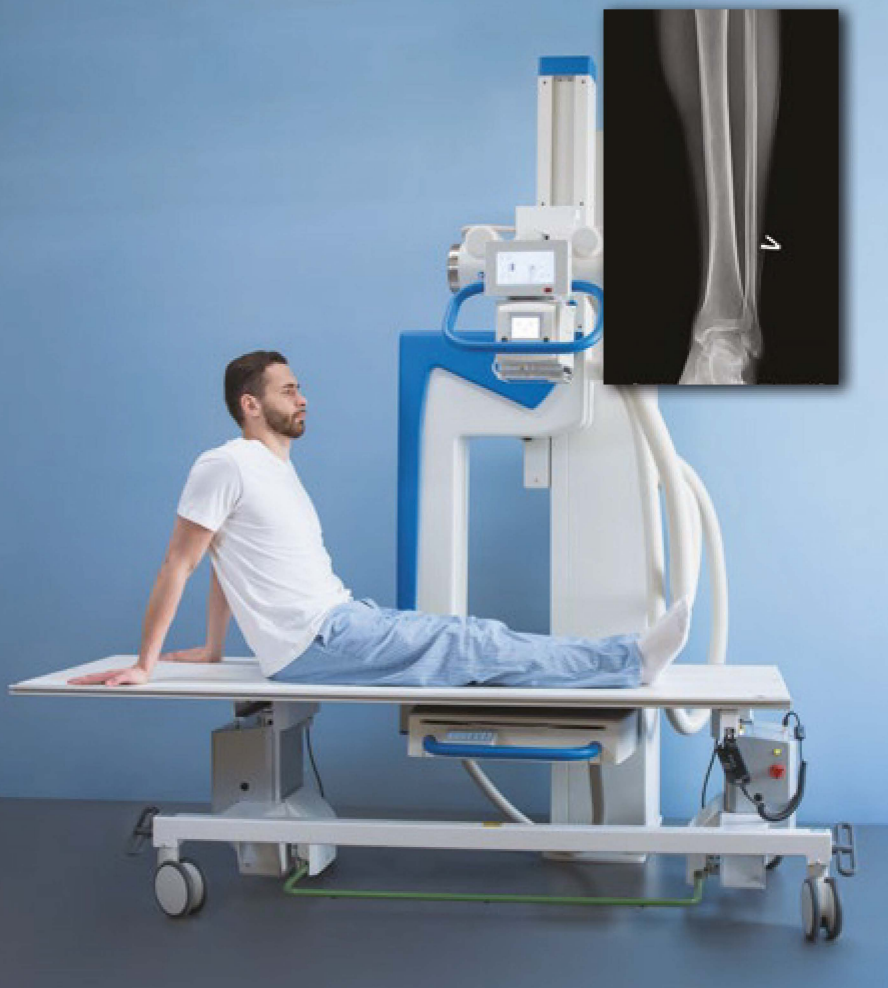Оптимальное рекомендуемое напряжение

50–60 кВ



КОНЕЧНОСТИ

Голень в прямой проекции



Снимок выполняется в горизонтальном положении пациента. Исследуемая нога выпрямлена, слегка повернута внутрь. Другая нога отведена. Нижний край приемника на уровне стопы. Половые органы экранируются просвинцованным фартуком. Пучок рентгеновского излучения направляют на переднюю поверхность голени в центр приемника.

Критерии правильности укладки

Видны метаэпифизы проксимальные и дистальные, в диафизах костей хорошо различаются мозговая полость и корковое вещество.

Формат снимка

24 × 30

Оптимальное рекомендуемое напряжение

50–55 кВ

КОНЕЧНОСТИ

Голень в боковой проекции

Пациент лежит на боку, нога в колене согнута под углом 30° . Исследуемая голень располагается параллельно столу, пятка фиксируется. Другая нога располагается позади обследуемой ноги. С изображением голеностопного сустава: нижний край приемника изображения располагается на уровне подошвы, которая может фиксироваться, стопа слегка разогнута. Центрация рентгеновского пучка отвесно на переднюю поверхность голени в центр приемника.

Критерии правильности укладки

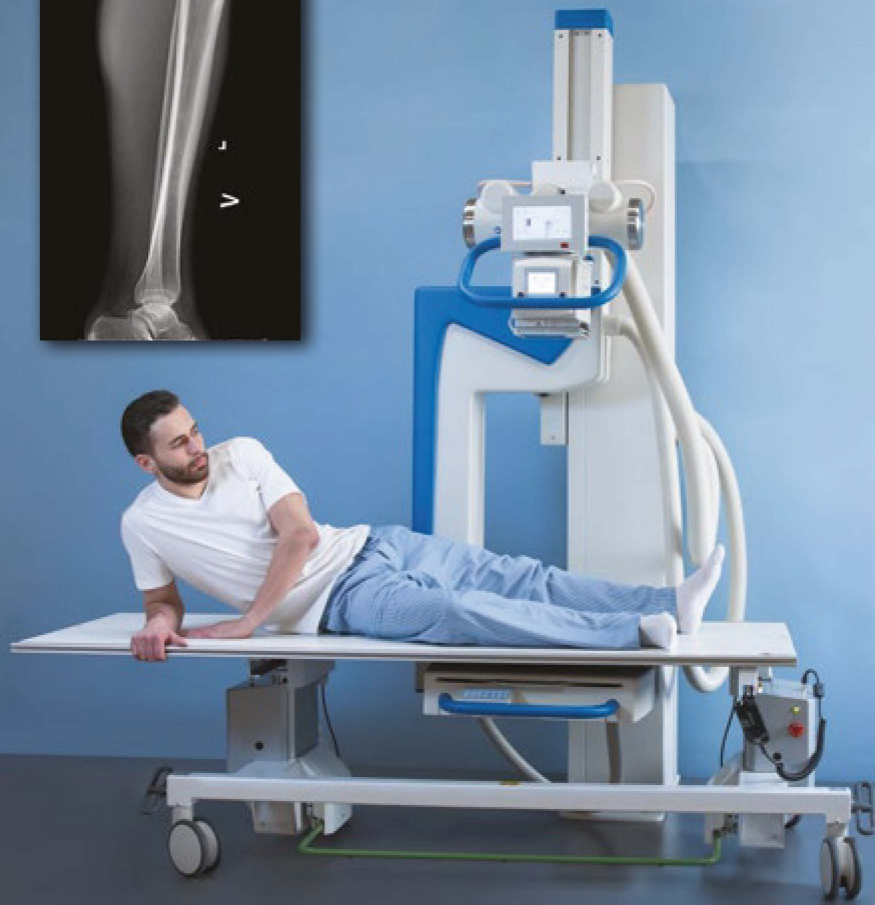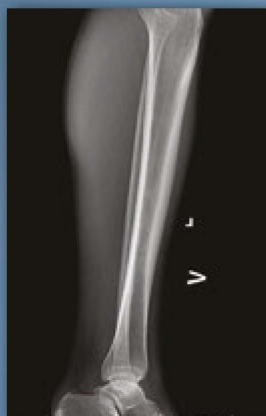Видны метаэпифизы проксимальные и дистальные, в диафизах костей хорошо различаются мозговая полость и корковое вещество.

Формат снимка

24 × 30

Оптимальное рекомендуемое напряжение

50–55 кВ



КОНЕЧНОСТИ

Голеностопный сустав в прямой проекции

Пациент располагается на каталке. Ноги вытянуты. Сагиттальная плоскость стопы исследуемой конечности расположена перпендикулярно к плоскости стола, не отклонена ни кнутри, ни кнаружи. Приемник изображения находится под областью голеностопного сустава с таким расчетом, чтобы проекция суставной щели, расположенной на 1–2 см выше нижнего полюса медиальной лодыжки, соответствовала бы средней линии приемника. Пучок рентгеновского излучения направляют отвесно на центр проекции суставной щели голеностопного сустава.

Критерии правильности укладки

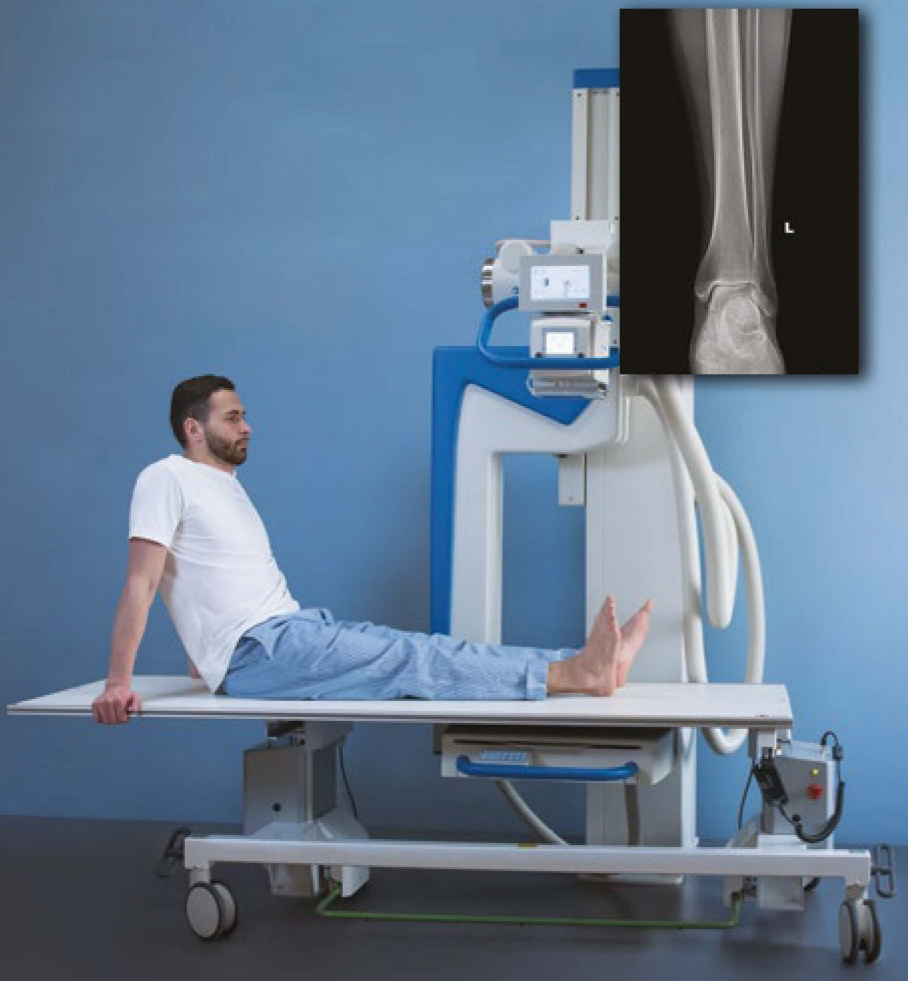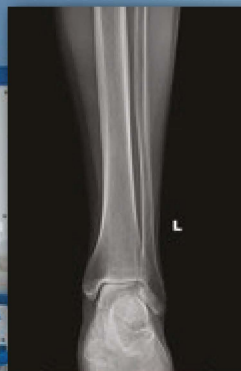Суставная щель в виде буквы «П» равномерна на всем протяжении.

Формат снимка

18 × 24

Оптимальное рекомендуемое напряжение

50–60 кВ



КОНЕЧНОСТИ

Голеностопный сустав в боковой проекции

Пациент лежит на боку. Область голеностопного сустава латеральной поверхностью расположена на приемнике изображения. Стопу укладывают так, чтобы пятка плотно прилегала к приемнику, что обеспечивает поворот стопы внутрь на $15-20^\circ$. Проекция суставной щели голеностопного сустава соответствует средней линии приемника. Пучок рентгеновского излучения направляют отвесно в центр приемника через внутреннюю лодыжку.

Критерии правильности укладки

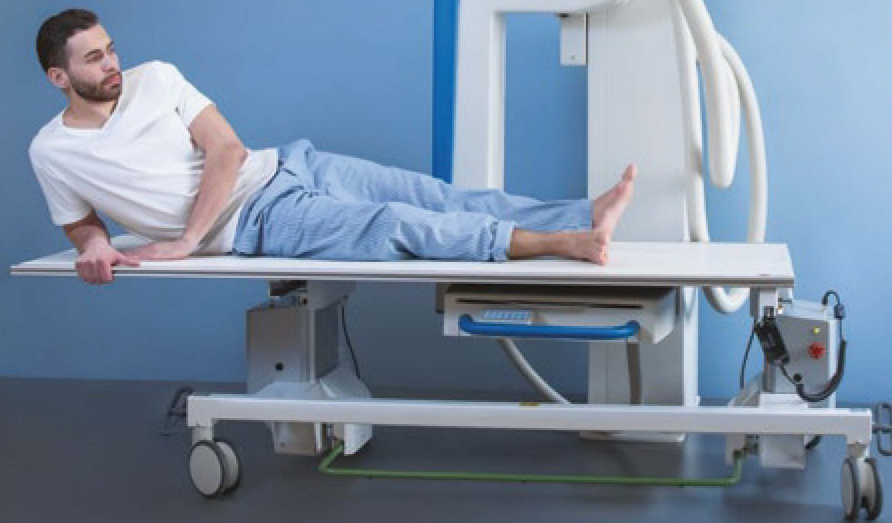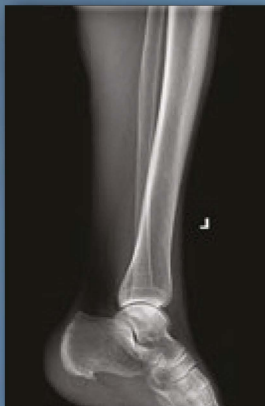Суставная щель голеностопного сустава в виде правильной дуги равномерной ширины.

Формат снимка

18 × 24

Оптимальное рекомендуемое напряжение

50–55 кВ



КОНЕЧНОСТИ

Стопа в прямой подошвенной проекции

Пациент лежит на спине. Обе ноги согнуты в коленных и тазобедренных суставах. Исследуемая стопа подошвенной поверхностью расположена в продольном положении на столе. Центрация рентгеновского пучка отвесно на основании 2–3 плюсневых костей.

Критерии правильности укладки

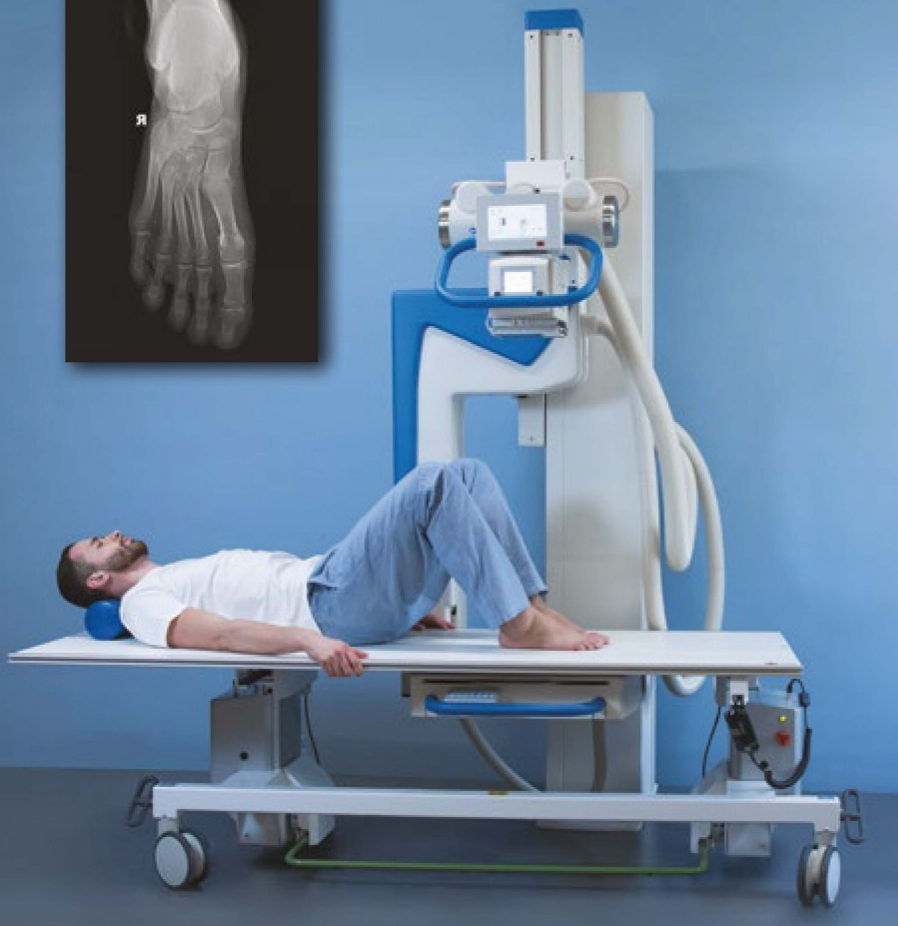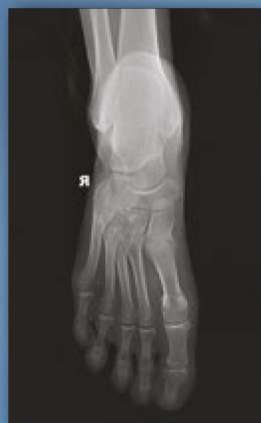Хорошо видны суставные щели плюснефаланговых и межфаланговых суставов.

Формат снимка

18 × 24

Оптимальное рекомендуемое напряжение

48–55 кВ



КОНЕЧНОСТИ

Стопа в боковой проекции

Пациент лежит на боку. Исследуемая конечность слегка согнута в коленном суставе, латеральной поверхностью прилежит к столу. Рентгеновский пучок направлен отвесно на медиальный край стопы соответственно уровню оснований плюсневых костей.

Критерии правильности укладки

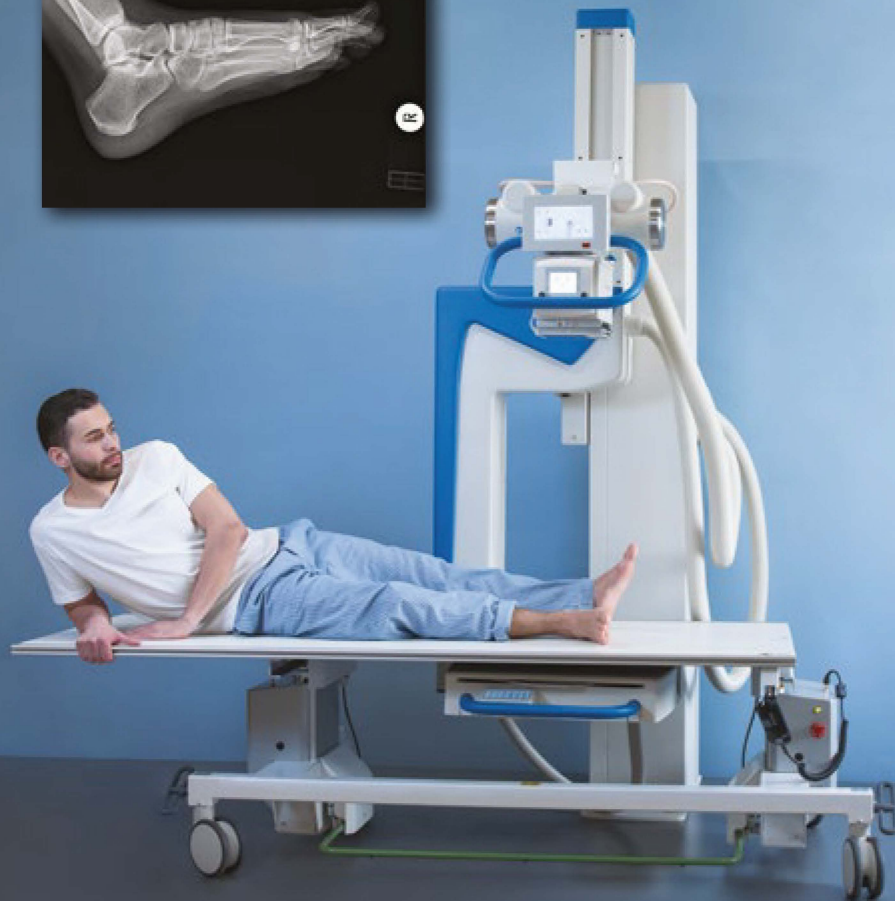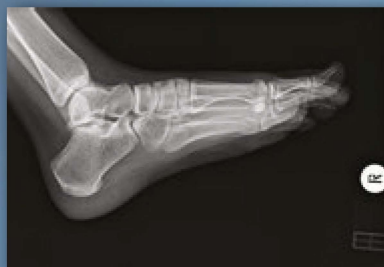Видны таранная, пяточная, ладьевидная, кубовидная и клиновидные кости. Кости плюсны проекционно наслаиваются друг на друга.

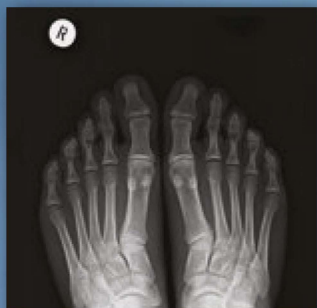Формат снимка

18 × 24

Оптимальное рекомендуемое напряжение

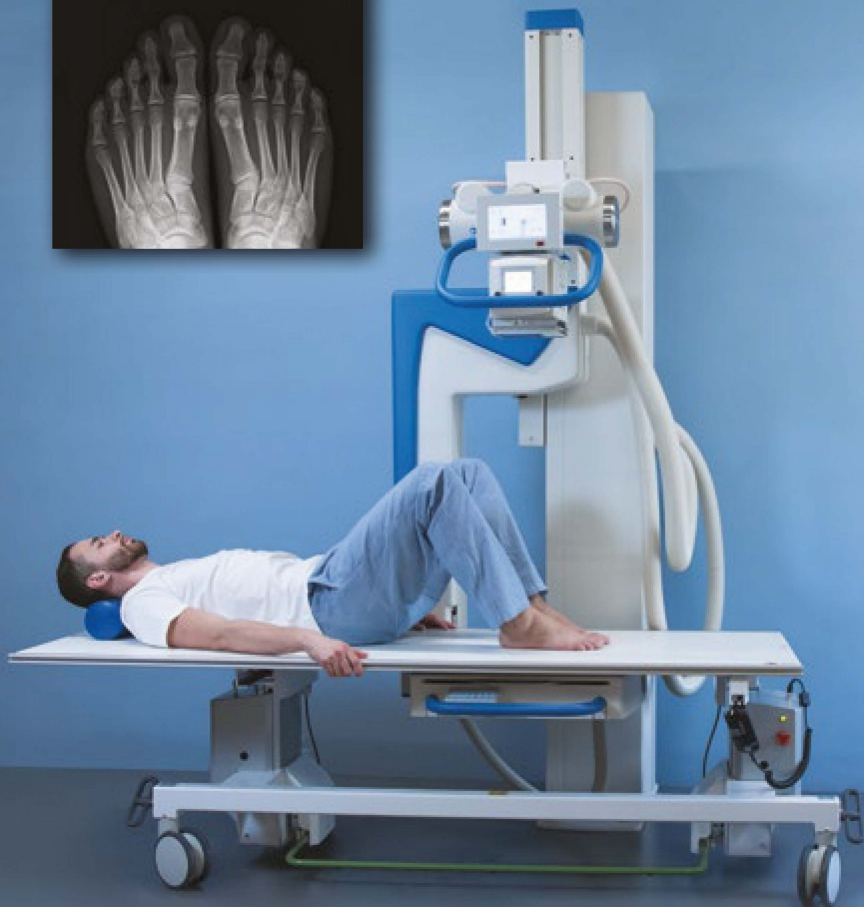45–50 кВ





КОНЕЧНОСТИ

Фаланги пальцев стопы



Пациент лежит на спине. Обе ноги согнуты в коленных и тазобедренных суставах. Исследуемая стопа подошвенной поверхностью расположена в продольном положении на столе.

Критерии правильности укладки

Хорошо видны суставные щели межфаланговых суставов.

Формат снимка

18 × 24

Оптимальное рекомендуемое напряжение

45–50 кВ

КОНЕЧНОСТИ

Правая стопа под нагрузкой в боковой проекции

Пациент стоит на исследуемой конечности (весь его вес приходится на одну ногу). Другая нога должна быть согнута и прижата. Информация, полученная таким образом, более всего касается угла и высоты свода стопы и позволяет более точно определить степень продольного плоскостопия. Пучок рентгеновского излучения направляют на проекцию кубовидной кости.

Критерии правильности укладки

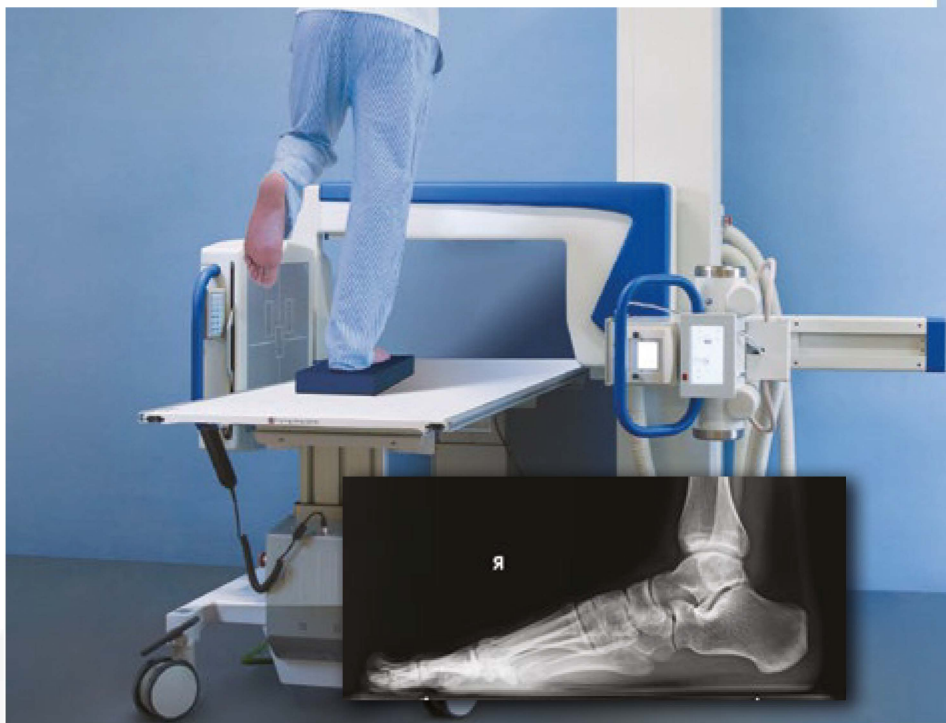Видны таранная, пяточная, ладьевидная, кубовидная и клиновидные кости. Кости плюсны проекционно наслаиваются друг на друга.

Формат снимка

18 × 24

Оптимальное рекомендуемое напряжение

45–50 кВ



КОНЕЧНОСТИ

Левая стопа под нагрузкой в боковой проекции

Пациент стоит на исследуемой конечности (весь его вес приходится на одну ногу). Другая нога должна быть согнута и прижата. Информация, полученная таким образом, более всего касается угла и высоты свода стопы и позволяет более точно определить степень продольного плоскостопия. Пучок рентгеновского излучения направляют на проекцию кубовидной кости.

Критерии правильности укладки

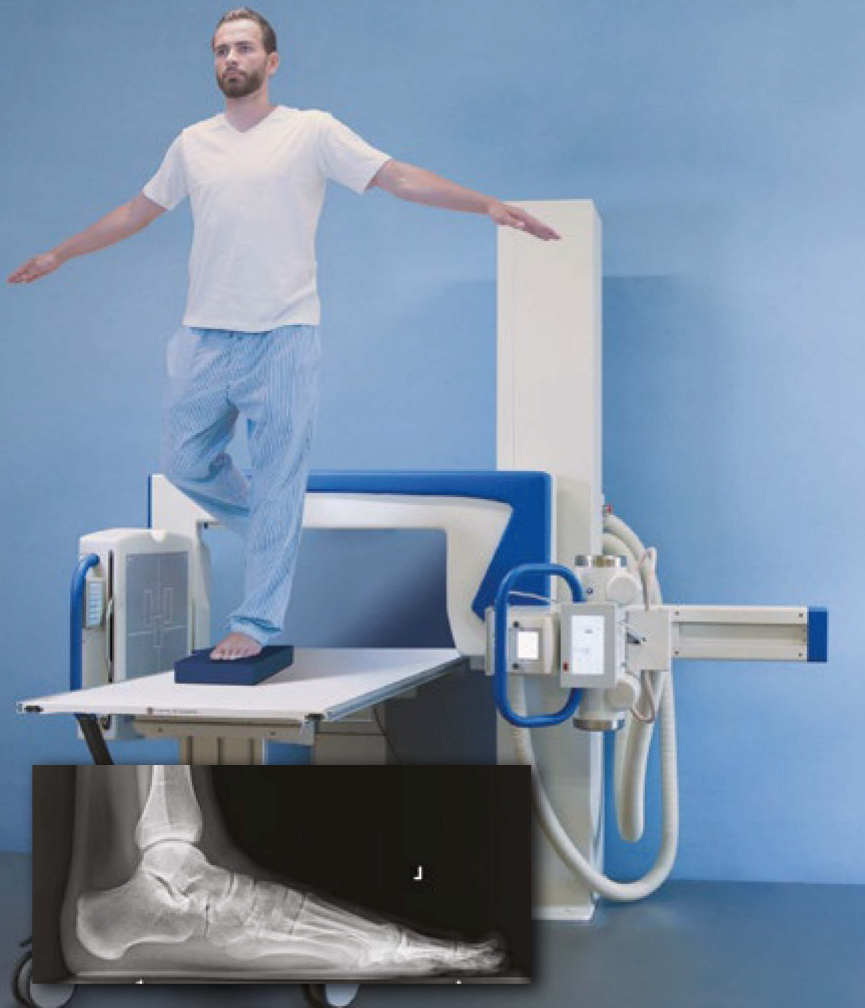Видны таранная, пяточная, ладьевидная, кубовидная и клиновидные кости. Кости плюсны проекционно наслаиваются друг на друга.

Формат снимка

18 × 24

Оптимальное рекомендуемое напряжение

45–50 кВ



БРЮШНАЯ ПОЛОСТЬ

Прямая проекция в положении пациента стоя

Пациент прижимается к приемнику изображения брюшной стенкой. Голова расположена прямо. Руки за головой. Центрация рентгеновского пучка на линию остистых отростков, на 1–2 см выше гребней подвздошных костей.

Критерии правильности укладки

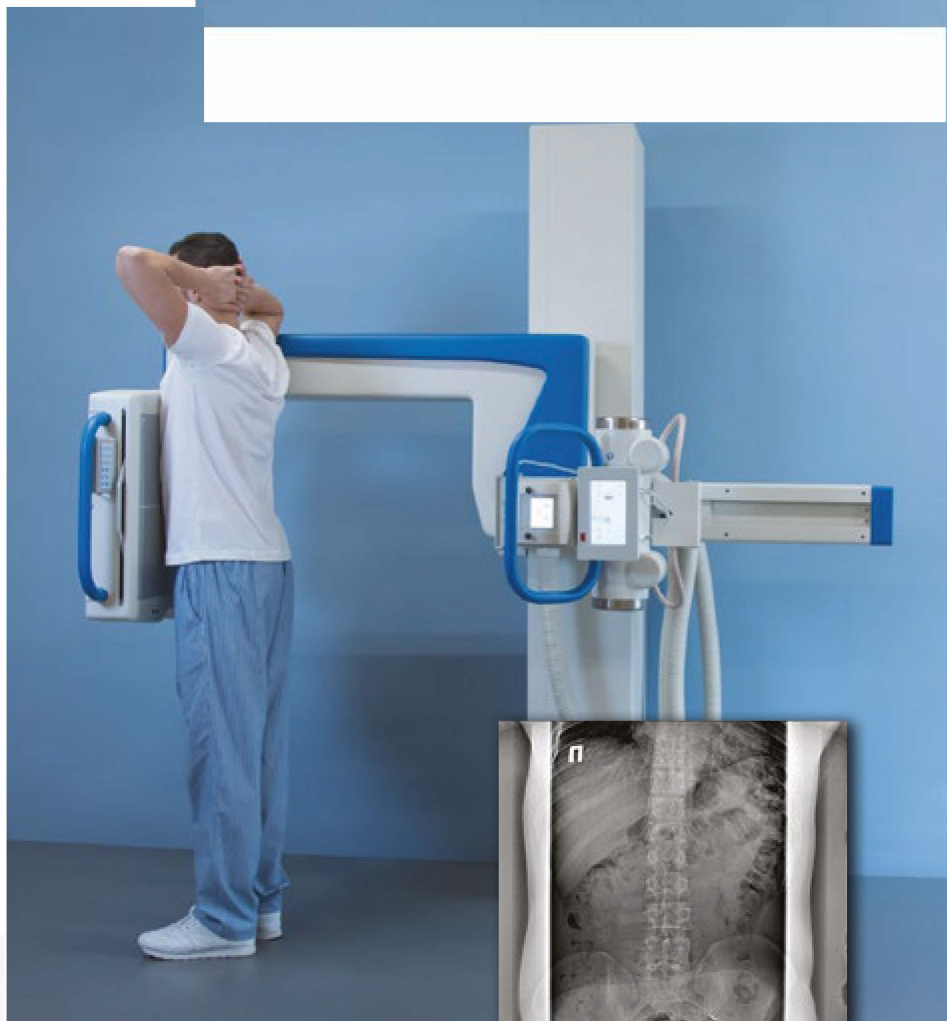Изображение позвоночника по срединной линии, видны купола диафрагмы, проксимальные отделы подвздошных костей.

Формат снимка

30 × 40

Оптимальное рекомендуемое напряжение

117–125 кВ



БРЮШНАЯ ПОЛОСТЬ

Латерография брюшной полости в положении пациента лежа на левом боку

Пациент лежит на левом боку. Руки вытянуты кверху и заложены за голову. Центральный пучок рентгеновского излучения направляют в центр приемника, на 2–3 см выше срединной линии.

Критерии правильности укладки

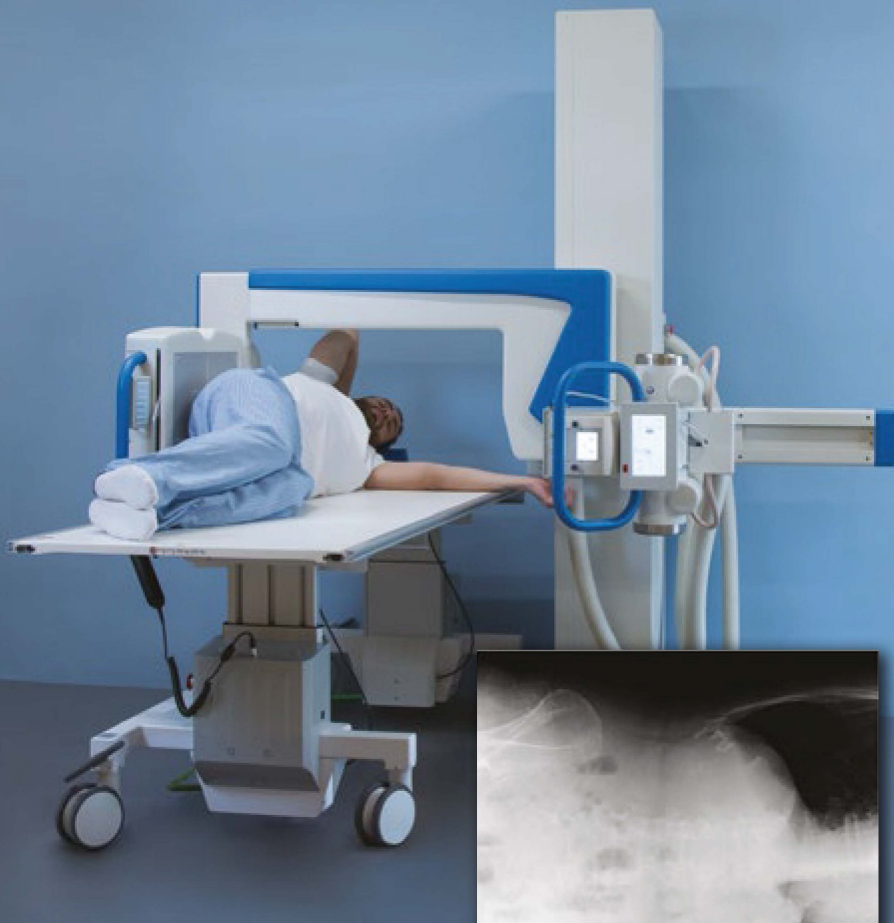По центру рентгенограммы визуализируется позвоночник. Купола диафрагмы, крылья подвздошных костей симметричны. Наружные края нижних ребер расположены на одинаковом расстоянии от позвоночника

Формат снимка

35 × 43

Оптимальное рекомендуемое напряжение

117–125 кВ



БРЮШНАЯ ПОЛОСТЬ

Мочевыделительная система (обзорный снимок)

Съемку осуществляют в горизонтальном положении пациента на спине. Руки вытянуты вдоль туловища.

Критерии правильности укладки

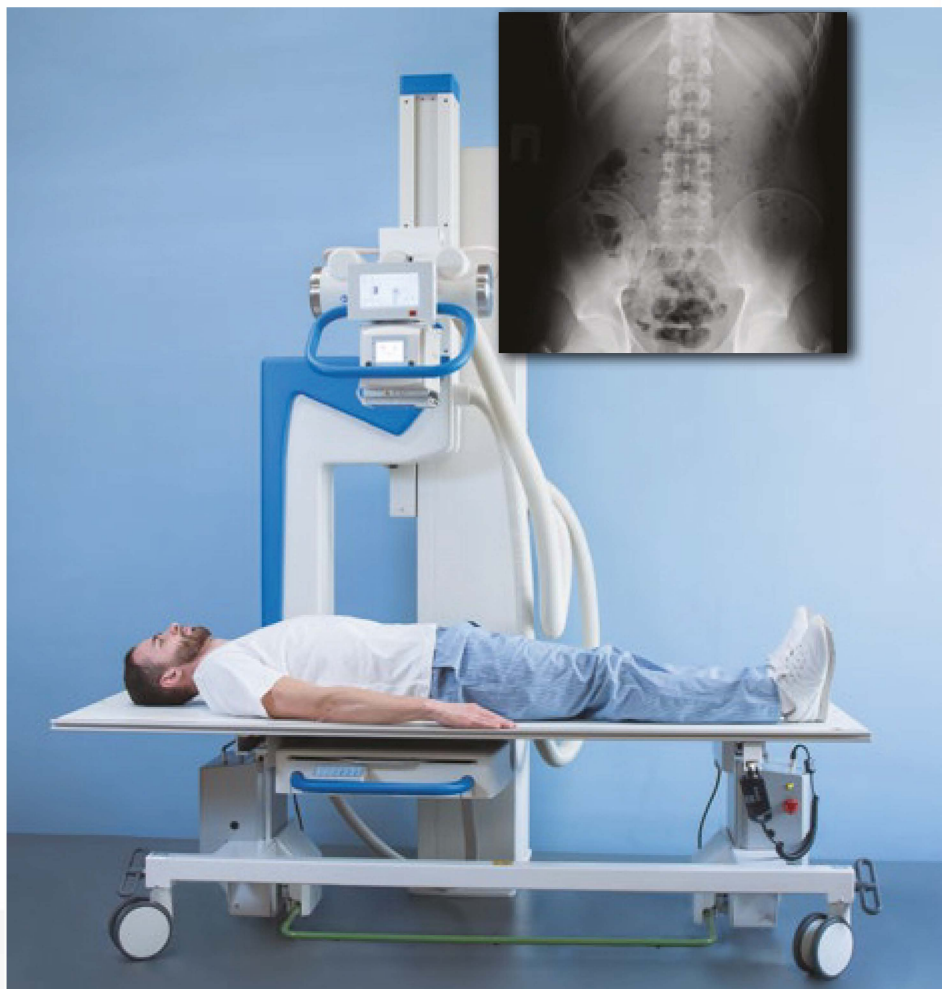Изображение позвоночника по срединной линии, видны купола диафрагмы, проксимальные отделы подвздошных костей.

Формат снимка

30 × 40

Оптимальное рекомендуемое напряжение

117–125 кВ



Алматы (7273)495-231
Ангарск (3955)60-70-56
Архангельск (8182)63-90-72
Астрахань (8512)99-46-04
Барнаул (3852)73-04-60
Белгород (4722)40-23-64
Благовещенск (4162)22-76-07
Брянск (4832)59-03-52
Владивосток (423)249-28-31
Владикавказ (8672)28-90-48
Владимир (4922)49-43-18
Волгоград (844)278-03-48
Вологда (8172)26-41-59
Воронеж (473)204-51-73
Екатеринбург (343)384-55-89

Иваново (4932)77-34-06
Ижевск (3412)26-03-58
Иркутск (395)279-98-46
Казань (843)206-01-48
Калининград (4012)72-03-81
Калуга (4842)92-23-67
Кемерово (3842)65-04-62
Киров (8332)68-02-04
Коломна (4966)23-41-49
Кострома (4942)77-07-48
Краснодар (861)203-40-90
Красноярск (391)204-63-61
Курск (4712)77-13-04
Курган (3522)50-90-47
Липецк (4742)52-20-81

Магнитогорск (3519)55-03-13
Москва (495)268-04-70
Мурманск (8152)59-64-93
Набережные Челны (8552)20-53-41
Нижний Новгород (831)429-08-12
Новокузнецк (3843)20-46-81
Новый Уренгой (3496)41-32-12
Новосибирск (383)227-86-73
Омск (3812)21-46-40
Орел (4862)44-53-42
Оренбург (3532)37-68-04
Пенза (8412)22-31-16
Петрозаводск (8142)55-98-37
Псков (8112)59-10-37
Пермь (342)205-81-47

Ростов-на-Дону (863)308-18-15
Рязань (4912)46-61-64
Самара (846)206-03-16
Санкт-Петербург (812)309-46-40
Саратов (845)249-38-78
Севастополь (8692)22-31-93
Саранск (8342)22-96-24
Симферополь (3652)67-13-56
Смоленск (4812)29-41-54
Сочи (862)225-72-31
Ставрополь (8652)20-65-13
Сургут (3462)77-98-35
Сыктывкар (8212)25-95-17
Тамбов (4752)50-40-97
Тверь (4822)63-31-35

Тольятти (8482)63-91-07
Томск (3822)98-41-53
Тула (4872)33-79-87
Тюмень (3452)66-21-18
Ульяновск (8422)24-23-59
Улан-Удэ (3012)59-97-51
Уфа (347)229-48-12
Хабаровск (4212)92-98-04
Чебоксары (8352)28-53-07
Челябинск (351)202-03-61
Череповец (8202)49-02-64
Чита (3022)38-34-83
Якутск (4112)23-90-97
Ярославль (4852)69-52-93

Россия +7(495)268-04-70

Казахстан +7(7172)727-132

Киргизия +996(312)96-26-47

<https://amico.nt-rt.ru> || aoj@nt-rt.ru